

Patientenratgeber

REFRAKTIVE CHIRURGIE -
statt Brille oder Kontaktlinse

W. Behrens-Baumann

1998/99

letzte Revision: Dezember 2007

Dieser Patientenratgeber soll dem Leser die verschiedenen aktuellen Möglichkeiten aufzeigen, die derzeit zur Verfügung stehen, um eine notwendige Brille oder Kontaktlinse zu ersetzen. Dabei werden die Leistungsfähigkeit und Vorgehensweise der einzelnen Methoden dargestellt sowie die Nebenwirkungen und möglichen Komplikationen besprochen. So wird die/der Interessierte in die Lage versetzt, selbst abzuwägen, ob und ggf. welche Art der refraktiven Chirurgie sie/er bei sich anwenden lassen möchte.

Sachverzeichnis

Inhaltsverzeichnis	Seite
1.0. Kurzdarstellung der Fehlsichtigkeiten	5
Kurzsichtigkeit (Myopie)	5
Weitsichtigkeit (Hyperopie)	6
Stabsichtigkeit (Astigmatismus)	6
Alterssichtigkeit (Presbyopie)	6
2.0. PRK (Photorefraktive Keratomie, auch Laserkeratomileusis) mit dem Excimer-Laser mit oder ohne Epi-LASIK bzw. LASEK (Laser Epithel Keratomileusis)	8
2.1. Myopiekorrektur	8
2.2. Hyperopiekorrektur	17
2.3. Astigmatismuskorrektur	20
3.0. LASIK (Laser in situ Keratomileusis)	21
3.1. Wellenfront-geführte LASIK	26
4.0. Intracorneale Ringsegmente (ICRS, INTACS)	27
4.1. Myopiekorrektur	27
4.2. Hyperopiekorrektur	29

5.0.	Korrektur der Alterssichtigkeit (Presbyopie) mittels Strahlen (s. a. 8.0.)	30
5.1.	Laserthermokeratoplastik (LTK) und Conductive Keratoplastik (CK)/ Radiofrequenzkeratoplastik (RFK)	30
5.2.	Laserthermokeratoplastik (LTK) bzw. Diodenthermokeratoplastik (DTK)	30
5.3.	Radiofrequenzkeratoplastik (RFK) bzw. Conductive Keratoplastik (CK)	32
5.4.	Epi-LASIK, LASIK	33
6.0.	Chirurgische Schnittverfahren an der Hornhaut	33
6.1.	Radiäre Keratotomie (RK)	33
6.2.	Astigmatische Korrektur (AK): T-Inzisionen (T-cut) bzw. Limbale Relaxierende <Inzisionen (LRI) bzw. Arkuate Keratotomie (AK)	35
6.3.	Kombinationstherapie AK und LASIK	36
7.0.	Augapfeleröffnende Verfahren	37
7.1.	Künstliche Linsen (intraoculare Linse = IOL) in Augen mit natürlicher (kristalliner) Linse	39
7.1.1.	Kammerwinkelgestützte IOL (NuVita®, Baikoff, ICARE®)	39
7.1.2.	Iris-gestützte Linse (Artisan®-Linse, Verisyse®-Linse, Worst-Linse, Iris-Klauen-Linse)	40
7.1.3.	ICL (Intraoculare Kontaktlinse, Implantierbare Contactlinse)	42
7.2.	Entfernung der eigenen Linse (CLE - <i>Clear Lens Extraction</i> oder Exchange, RLRS - <i>Refraktive Lens Replacement Surgery</i> = Refraktiver Linsenaustausch, PRELEX – <i>Presbyopic Lens Exchange</i> = Linsenaustausch beim Alterssichtigen)	43

	4
8.0. Chirurgische Korrektur der Alterssichtigkeit	44
8.1. Intrascclerale Segmenttechnik (Schachar), Scleral Expansion Surgery (SES), PresVIEW® Scleral Incision System	44
8.2. Anteriore ciliare Sclerotomie (ACS, Fukasaku/Thornton)	46
8.3. Laser-Chirurgie	47
9.0. Generelle Überlegungen zur refraktiven Chirurgie	48
10.0. Anschriften	50
11.0. Glossar	52
12.0. Sachverzeichnis	56

1.0. Kurzdarstellung der Fehlsichtigkeiten

Fehlsichtigkeit heißt, Abweichung des Auges von der Norm in Form eines Brechungsfehlers. Dabei darf der Begriff Fehlsichtigkeit nicht mit dem der Sehschärfe (des Visus') verwechselt werden. Mit einer Brille zum Ausgleich des Brechungsfehlers kann durchaus volle Sehschärfe erreicht werden. Zu den einzelnen Begriffen s. a. Glossar (Seite 52).

Zum Verständnis der Fehlsichtigkeiten sei in Abb. 1 das Auge im Querschnitt dargestellt. Beim normalsichtigen Auge werden die aus der Ferne parallel einfallenden Lichtstrahlen durch die Hornhaut und die Linse so gebrochen, dass sie genau auf die Netzhaut (Retina) scharf zur Abbildung gelangen. Damit gleicht das Auge in etwa einem Photoapparat (oder besser umgekehrt der Photoapparat dem Auge). Das Objektiv der Kamera entspricht der Hornhaut und Linse beim Auge, der Film beim Photoapparat der Netzhaut. Zum Sehen in der Nähe wird die Brechkraft der Linse verstärkt, während die der Hornhaut nicht beeinflusst werden kann.

Bei der **Kurzsichtigkeit (Myopie)** ist das Auge zu lang gewachsen (Abb. 2). Die Lichtstrahlen treffen sich also schon im Auge vor der Netzhaut, so dass die Abbildung unscharf wird und die Sehschärfe reduziert ist. Mit Zerstreuungslinsen (Minusgläser), deren Stärke in Dioptrien (dptr.) angegeben wird, kann der Strahlengang so geändert werden, dass die Abbildung damit dann genau auf die Netzhaut gebündelt und so die Sehschärfe wieder voll wird. Bei hoher Myopie kann durch das Längenwachstum bedingt die Stelle des schärfsten Sehens der Netzhaut (Macula lutea = der gelbe Fleck) so gedehnt sein, dass die dortigen Zapfen geschädigt sind und trotz Korrektur die Sehschärfe herabgesetzt bleibt.

Bei der *Weitsichtigkeit (Hyperopie)* ist das Auge im Vergleich zum Normalsichtigen zu kurz gebaut. Das Auge hört gewissermaßen schon auf, bevor die parallel aus der Ferne einfallenden Lichtstrahlen durch Hornhaut und Linse gebündelt scharf auf die Netzhaut fallen können (Abb. 3). Ohne Brillen- oder Kontaktlinsenkorrektur wird daher die Linse bereits für die Ferne zusätzlich Brechkraft aufbringen müssen. Manchen Menschen bereitet dies Augen- oder Kopfschmerzen - besonders beim Lesen -, andere wiederum tolerieren diesen Mehraufwand der Linse ohne Probleme. Mit zunehmendem Alter kann die Linse die für die Nähe noch zusätzliche Brechkraft dann nicht mehr aufbringen, so dass der nicht oder ungenügend korrigierte Hyperope seine Lesebrille viel früher als der Normalsichtige benötigt. Mit Korrektur durch Sammellinsen (Plusgläser) kann die Brechung verstärkt werden, so dass die Augenlinse bei Fernblick entspannt bleiben kann.

Bei der *Stabsichtigkeit (Astigmatismus)* ist die Hornhaut nicht wie bei einer Kugel oder einem Fußball, sondern wie bei einem Rugbyball gekrümmt, d. h. die eine Ebene (Achse) bricht stärker als die (senkrecht dazu stehende) andere Ebene (Abb. 4) – ähnlich wie auch bei einem Esslöffel zwei verschiedene Krümmungen (längs und quer) vorliegen. Das führt zu verzerrtem Sehen und kann durch Zylindergläser ausgeglichen werden. Diese Gläser, die nur in einer Ebene brechen, müssen natürlich mit ihrer Achse exakt auf die Achse des stabsichtigen Auges ausgerichtet sein. Die Stabsichtigkeit kann auch mit einer Kurz- oder Weitsichtigkeit kombiniert sein.

Die *Alterssichtigkeit (Presbyopie)* stellt eine natürliche Entwicklung dar, die jeden Menschen ab etwa dem 45. Lebensjahr betrifft. Die Linse lagert nämlich seit der Geburt kontinuierlich neue Substanz innerhalb ihrer Kapsel ein, so dass die Linse insgesamt an Größe

zunimmt und die Konsistenz ihres Kernes härter wird. Dadurch vermindert sich die Fähigkeit der Linse, sich auf die Nähe einzustellen (Akkommodation) — „die Arme werden länger“. Mit Sammellinsen (Plusgläser) lässt sich die fehlende zusätzliche Brechkraft für die Nähe ausgleichen. Mit dem 60. Lebensjahr hat man seinen Maximalbrillenwert erreicht, mit dem in der Nähe scharf gesehen werden kann.

Goethe hatte ein normalsichtiges und ein kurzsichtiges Auge, so dass er ohne Brille mit dem einen in die Ferne und mit dem anderen in der Nähe sehen konnte. Operativ kann man einen solchen „Goethe-Blick“ mit den verschiedenen Laser- oder künstlichen Linsen-Methoden herstellen. Allerdings ist bei dieser so genannten Monovision-Korrektur das beidäugige Sehen (räumliches Sehen) beeinträchtigt.

Aberration. Schon seit langem wissen die Physiker, dass das optische System des Auges (abgesehen von den o. g. Fehlsichtigkeiten) auch beim Normalsichtigen von dem physikalisch-optischen Ideal abweicht („abberriert“). Diese Abbildungsfehler sind für das Dämmerungs- und Kontrastsehen bedeutsam und können z. B. Ursache für Blendungserscheinungen beim nächtlichen Autofahren sein. Seit etwa 2000 beschäftigt man sich mit diesem Phänomen erneut und untersucht die Auswirkungen der verschiedenen refraktiven Methoden auf die Aberration. Nach Messung der Abbildungsfehler (Abberrometrie) versucht man sogar, diese Abweichung operativ zu beseitigen.

Im Folgenden werden die verschiedenen Methoden vorgestellt, die zur Behandlung einer Fehlsichtigkeit eingesetzt werden. Dabei wird auch die Dauer der Erfahrung mit den jeweiligen Verfahren angegeben. Unter langfristigen Erfahrungen verstehe ich zwei oder mehr Jahrzehnte und unter mittelfristigen etwa 10 bis 20 Jahre. Weniger als zehn Jahre Erfahrung

mit einer Methode kann man als kurzfristig bezeichnen, wenn dazu im Verhältnis ein durchschnittliches Menschenalter von etwa 70 bis 80 Jahren betrachtet wird. Diese Einschätzung muss auch in Relation zum Alter des Patienten gesehen werden: es ist ein Unterschied, ob ein 20-Jähriger die operative Korrektur seiner Myopie wünscht oder ein 60-Jähriger die seiner Alterssichtigkeit.

Sie sehen daran, dass man vieles relativ und durchaus unterschiedlich betrachten kann.

2.0. PRK (Photorefraktive Keratotomie, auch Laserkeratomileusis) mit dem Excimer-Laser mit oder ohne Epi-LASIK bzw. LASEK (Laser Epithel Keratomileusis)

Mit dem Excimer-Laser kann ein Gewebe unglaublich exakt bearbeitet werden. Das Korrekturprinzip besteht darin, die etwa 0,5 mm dicke Hornhaut so zu bearbeiten, dass diese Brechkraftkomponente des Auges die ggf. vorhandene Fehlsichtigkeit ausgleicht. Am menschlichen Auge wird dieses Verfahren seit Ende der 80-er Jahre eingesetzt, und es sind weltweit etwa 18 Millionen refraktive Eingriffe mit dem Excimer-Laser mittels verschiedener Techniken zur Anwendung gekommen. Es liegen daher ausreichend Erfahrungen vor, um die Vor- und Nachteile mittelfristig beurteilen zu können. Langfristige Ergebnisse (zwei oder mehr Jahrzehnte) bestehen allerdings noch nicht.

2.1. Myopiekorrektur

Bei dem relativ zu langen Auge wird mit dem Excimer Hornhautgewebe abgetragen und damit die Brechkraft gemindert. Das geschieht dadurch, dass die unter der oberflächlichen Hornhautschicht (des Epithels) liegende Hauptschicht (das Stroma) schüsselförmig abgetragen wird - und zwar um genau den Betrag in tausendstel Millimeter, der individuell vorher

berechnet wurde. Bei Korrekturen bis zu 5 Dioptrien verbleibt auch an der dünnsten Stelle noch eine Restdicke von über 80 % der normaldicken Hornhaut, so dass die Stabilität nicht beeinflusst werden sollte. Dabei muss die Mitte der „Schüssel“ exakt auf die Sehachse bzw. Pupille zentriert sein, damit später auch wie vorberechnet gesehen werden kann.

Da bei Dunkelheit die Pupille weit wird, um mehr Licht aufnehmen zu können, spielt der Durchmesser der „Schüssel“ eine wichtige Rolle. Während früher nur 4 - 5 mm verwendet wurde, wählt man derzeit 7 mm als Durchmesser, um auch nachts ein angepasstes Sehen zu ermöglichen. Bei relativ kleinem Durchmesser kann es nachts nämlich zu Streulicht- und Blendeffekten z. B. im Straßenverkehr von entgegenkommenden Scheinwerfern kommen, so dass das Führen eines Kraftfahrzeuges in der Dämmerung oder Dunkelheit beeinträchtigt oder gar unmöglich wird.

Es hat sich gezeigt, dass bis zu einer Myopie von etwa 6 Dioptrien die Treffgenauigkeit recht gut ist. Obwohl auch bei höheren Korrekturen die Kurzsichtigkeit stark reduziert wird, nimmt die Trefferquote hier deutlich ab und die Komplikationsrate zu. Diese kann vor allem in einer verstärkten Narbenbildung bestehen, so dass dadurch die Sehschärfe beeinträchtigt wird.

Praktisches Vorgehen: Vor dem Eingriff muss zunächst ausgemessen werden, welcher Betrag der Fehlsichtigkeit korrigiert werden soll (Zielrefraktion). Das ist bei kurz- oder stab-sichtigen Brillenträgern relativ einfach, weil diese Gläserwerte in der Regel übernommen werden können. Anders ist es bei Kontaktlinsen-Trägern. Da Kontaktlinsen eine gewisse Massagewirkung auf den Augapfel ausüben, sollten weiche Linsen etwa zwei und harte Kontaktlinsen vier Wochen vor dem Termin zur Festlegung der Zielrefraktion nicht mehr getragen werden. Dann sollte auch überlegt werden, ob man als Zielwert wirklich 0 Dioptrien

haben möchte. Da die Hornhaut ja lebendes Gewebe darstellt, ist mit einem gewissen Unsicherheitsfaktor von etwa $\pm 0,5$ Dioptrien zu rechnen. In Abhängigkeit vom Alter kann es günstig sein, z. B. bei einer 40-jährigen Person $-0,5$ Dioptrien anzustreben, da dies für die täglichen Verrichtungen ausreicht, und bei einer mit 45 Jahren normalerweise eintretenden Alterssichtigkeit eine Nahbrille dann zunächst nicht nötig ist. In einem solchen Fall bräuchte man dann nur zum Autofahren eine Brille mit den Restwerten.

Die Operation wird ambulant durchgeführt, ein Krankenhausaufenthalt über Nacht ist also nicht nötig. Das zu operierende Auge wird mit Tropfen betäubt, so dass während des Eingriffes keine Schmerzen vorhanden sind. Aufgeregte Patienten können auf Wunsch ein Beruhigungsmittel erhalten. Es sollte kein starkes Parfüm benutzt werden, da der Laser in seiner Genauigkeit beeinflusst werden könnte.

Der Patient liegt mit dem Kopf unter dem Operationsmikroskop, aus dem auch das Excimerlaserlicht auf die Hornhaut geleitet wird. Das Partnerauge wird abgedeckt, und das zu operierende Auge erhält einen Lidsperrer, der die Lider während des Eingriffes automatisch offenhält. Zum Eingewöhnen des Patienten wird zunächst ein Testlauf durchgeführt, so dass während der späteren Therapiephase für den Patienten nichts Überraschendes zu erwarten ist.

Bei der PRK (Methode mit der längsten Erfahrung) trägt der Operateur die oberflächliche Hornhautschicht (das Epithel) mit einem feinen Messerchen oder dem Excimer-Laser ab. Diese Methode wird heute nur noch relativ selten angewandt und ist weitgehend durch Epi-LASIK, LASEK oder LASIK (s. Seite 11 – 17 und 21 – 26) ersetzt worden. Nun kann die eigentliche Excimer-Laser-Behandlung der Hornhauthauptschicht (das Stroma) durchgeführt werden. Dabei fixiert der Patient ein blinkendes Licht, damit der Operateur die exakte

Zentrierung der Therapiezone vornehmen kann. Diese Zentrierung ist - wie oben schon angedeutet - ganz wesentlich für den Erfolg des Eingriffes. Falls das Patientenaug über ein gewisses Maß abweicht, wird bei den modernen Geräten entweder der Strahl nachgeführt oder das Lasern automatisch beendet (so genanntes Eye-tracking). Nach kurzer Zeit (je nach Art und Stärke des Brechungsfehlers $\frac{1}{2}$ - 2 min) ist diese Hauptphase des ganzen Eingriffes beendet. Seit etwa 2002/03 wird empfohlen, gekühlte Flüssigkeit für einige Sekunden auf die Hornhaut einwirken zu lassen, um die während des Laserns eingetretene Temperaturerhöhung der Hornhaut zu verringern und damit die Wundheilung günstig zu beeinflussen. Danach werden der Lidsperrer und die Abdeckung des Partnerauges entfernt und der Patient erhält Tropfen für die Nachbehandlung verordnet. Manche Operateure setzen auch eine therapeutische Kontaktlinse für einige Tage ein.

Die Betäubung lässt etwa eine halbe Stunde nach der Operation nach. Anschließend muss mit Schmerzen gerechnet werden, die einer Verblitzung bzw. Schneeblindheit vergleichbar sind. Diese Schmerzen können durch Schmerzmittel zwar bekämpft, jedoch nicht ganz unterdrückt werden. Sie lassen bereits im Laufe des folgenden Tages erheblich nach und hören meist nach etwa drei bis vier Tagen ganz auf, da in dieser Zeit das entfernte Epithel vom Hornhautrand aus wieder zuwächst und die Oberfläche bedeckt.

LASEK. Zur Verringerung der zwar vorübergehenden und individuell unterschiedlich stark empfundenen Schmerzen wird seit etwa 2001 die so genannte LASEK-Methode (Laser Epithel Keratomileusis) angewendet (nicht zu verwechseln mit LASIK, Kapitel 3.0.). Hierbei wird nach einer speziellen Vorbehandlung mit einer alkoholischen Lösung die oberflächliche Hornhautschicht (das Epithel) angehoben und wie ein Teppich aufgerollt bzw. zur Seite geschoben. Nach Durchführung der Excimer-Laser-Hornhautabtragung wird der „Epithel-

teppich“ wieder zurückgerollt. Da das Epithel nicht sogleich fest auf der Hornhautunterlage aufliegt und die Lidbewegungen es wieder abschieben würden, wird für zwei bis drei Tage eine weiche (therapeutische) Kontaktlinse eingesetzt. Im Vergleich zur PRK-Methode sind bei diesem LASEK-Verfahren die Schmerzen reduziert, jedoch nicht so gering wie bei der LASIK. Allerdings lässt sich das „Teppichaufrollen“ bei der ja hauchdünnen Epithelschicht nicht immer (vollständig) durchführen, so dass gelegentlich praktisch eine „normale“ PRK mit Epithelentfernung resultiert.

Danach findet eine Nachbehandlung mit entzündungshemmenden Tropfen statt, die die Heilung beeinflussen und einer Narbenbildung vorbeugen sollen. Diese medikamentöse Nachbehandlung dauert in der Regel mehrere Wochen bis Monate, bis das Auge nach etwa einem halben Jahr in eine stabile Phase übergeht. In den ersten Monaten ist das Auge noch vermehrt lichtempfindlich und der Patient leichter geblendet, so dass das Führen von Kraftfahrzeugen in dieser Zeit beeinträchtigt sein kann. Die LASEK-Methode scheint zu einer geringeren Wundbeeinträchtigung der Hornhaut zu führen als die PRK, so dass inzwischen auch vereinzelt Korrekturen bis zu -9 Dioptrien erfolgreich damit durchgeführt worden sind. Auch scheint der Abbildungsfehler mit LASEK geringer zu sein als mit LASIK (s. dort).

Epi-LASIK. Zur Vermeidung der bei der LASEK erforderlichen alkoholischen Lösung ist die so genannte Epi-LASIK entwickelt worden. Hierbei wird das Epithel mit einer speziellen Klinge unterfahren, so dass das „Teppichaufrollen“ noch einfacher und sicherer erfolgen kann. Dazu wird wie bei der LASIK (s. Seite 21) das Auge kurzzeitig mit einem Vakuum erzeugenden Saugring versteift. Ein weiterer Vorteil der Epi-LASIK besteht darin, dass die vorübergehenden Schmerzen im Vergleich zur LASEK weiter reduziert sind.

Die Operation des zweiten Auges wird in der Regel erst dann durchgeführt, wenn der Patient in der Lage ist, mit dem erstoperierten Auge zurechtzukommen und sein tägliches Leben zu meistern. Der Zeitpunkt muss individuell festgelegt werden und hängt von verschiedenen Faktoren ab - u. a. Heilverlauf des Erstauges, Höhe der Fehlsichtigkeit des Zweitauges und der Möglichkeit, diese durch eine Kontaktlinse auszugleichen. Meist wird nach einer Woche das Partnerauge behandelt.

Welche Probleme können auftreten?

Probleme während der Operation

Die heutigen Lasergeräte sind durch zahlreiche Kontrollen abgesichert und in den letzten Jahren so ausgereift, dass Zwischenfälle nicht mehr bekannt wurden und auch nicht zu befürchten sind.

Während des Eingriffes sollte der Patient den Anweisungen des Arztes folgen. Insbesondere muss das Ziellicht fixiert werden, damit das Zentrum der Hornhaut bearbeitet werden kann (s. o.) und nicht eine so genannte exzentrische Abtragung resultiert. Aufgeregten Patienten kann mit einem Beruhigungsmittel geholfen werden.

Probleme bei der Wundheilung

Normalerweise heilt die oberflächliche Wunde, die bei der Operation gesetzt wurde, innerhalb von drei bis fünf Tagen ab. Bei Vorliegen von rheumatischen Erkrankungen, bestimmten Hauterkrankungen oder auch aus noch unbekanntem Gründen kann es zu Heilungsverzögerungen kommen. Während dieser Zeit erhält der Patient Augentropfen, die vorbeugend gegen eine mögliche Infektion gerichtet sind, und das Auge wird täglich vom Arzt kontrolliert. Unter Umständen muss vorübergehend eine therapeutische Kontaktlinse eingesetzt werden.

Danach setzt eine zweite, nun langsamere Heilungsphase ein, die bei jedem Menschen unterschiedlich ausfällt. Obwohl der Laser-Eingriff selber mit einer Mikrometergenauigkeit durchgeführt wird, ist es genau diese individuell unterschiedliche Heilung, die eine Ungenauigkeit des Operationsergebnisses bedingen kann. Lebendes Gewebe reagiert anders als Maschinenteile in der Autowerkstatt. Obwohl also die Heilung bei jedem Menschen unterschiedlich verläuft, gelingt es durch Verordnung bestimmter Tropfen in mehr als 95 % der Fälle, bei Korrekturen bis zu etwa 5 Dioptrien diese Heilung so zu beeinflussen, dass ein Leben ohne Brille möglich wird. Daher müssen die Tropfen genau nach Anweisung des Arztes angewendet und auf keinen Fall plötzlich abgesetzt werden (weil z. B. die Flasche leer geworden und keine neue rechtzeitig besorgt worden ist). In Einzelfällen (bei Korrekturen bis 5 Dioptrien in weniger als 1 % der Fälle) kann besonders bei der PRK die Heilung jedoch überschießend reagieren, so dass dennoch Vernarbungen auftreten können. Diese führen zur Herabsetzung der Sehschärfe und zu vermehrter Blendempfindlichkeit. Solche Vernarbungen können mit guter Aussicht auf Besserung entfernt werden, machen jedoch einen zweiten Eingriff notwendig. Dieser wird nicht vor Ablauf von sechs Monaten durchgeführt. In etwa 3 % der Fälle kommt es zu Über- oder Unterkorrekturen, die ebenfalls einen Zweiteingriff erforderlich machen. Gelegentlich verbleibt eine scheinbar unbehandelte „zentrale Insel“, die eine Nachbehandlung notwendig werden lässt.

Die verordneten Tropfen zur Nachbehandlung sind entweder entzündungshemmende, so genannte nichtsteroidale Antiphlogistika, oder stärkere Cortisontropfen. Letztere können zu einer Erhöhung des Augeninnendruckes führen, was mit Hilfe kurzfristiger Kontrollen nicht zu Dauerschäden führt, da in solchen Fällen die Tropfen rechtzeitig abgesetzt oder zusätzlich drucksenkende Tropfen verordnet werden. Bei langzeitiger Verabreichung von starken

Cortison Tropfen kann es auch zu einer Linsentrübung (grauer Star) kommen, daher dürfen diese Tropfen nicht unkontrolliert verwendet werden. Oft reicht auch ein nur oberflächlich wirksames Cortisonpräparat aus, so dass diese Nebenwirkungen vermieden werden können. Schließlich kann es durch Cortison Tropfen auch zu einem so genannten trockenen Auge (Sicca-Syndrom) kommen. Dieses macht sich bemerkbar durch Fremdkörpergefühl, Druckgefühl und auch paradoxerweise durch vermehrtes Tränenträufeln. Erforderlich sind dann Tränenersatzflüssigkeiten.

Während der Heilungsphase - aber auch generell - sollte nicht am Auge gerieben werden, weil die Hornhaut dadurch Schaden nehmen könnte. Im Rahmen von Qualitätskontrollen entstand der Eindruck, dass UV-Strahlen einen ungünstigen Einfluss auf den Heilungsverlauf haben könnten. Es empfiehlt sich daher, entsprechende Schutzgläser zu tragen.

So genannte Nebenwirkungen

Wie bereits erwähnt, kann es zu einer vermehrten Blendempfindlichkeit kommen. Dieses kann sich besonders in den ersten Monaten bemerkbar machen, z. B. auch beim Autofahren durch entgegenkommende Scheinwerfer. Dadurch kann das Autofahren bei Dämmerung und nachts beeinträchtigt sein oder gar unmöglich werden. Meist wird diese Blendempfindlichkeit mit der Zeit nicht mehr wahrgenommen, falls überhaupt vorhanden.

Nach dem Laser-Eingriff am ersten Auge besteht bis zur Operation des Zweitauges eine Ungleichheit beider Augen, so dass Störungen des beidäugigen Sehens auftreten können. Bei manchen Patienten kann es dadurch zu Kopfschmerzen und Schwindel kommen. Dies lässt sich meist dadurch beheben, dass bis zur Operation des Zweitauges dieses eine Kontaktlinse angepasst bekommt bzw. die eventuell bislang vorhandene solange weitergetragen wird.

Bei bestimmten Allgemeinerkrankungen können erhebliche Heilungsstörungen auftreten. Es ist daher sehr wichtig, alle Erkrankungen dem Arzt vor der Operation zu nennen - insbesondere Autoimmunerkrankungen, Gefäßentzündungen, rheumatische Erkrankungen und Hautkrankheiten.

Insgesamt liegt die Komplikationsrate in Form bleibender Sehbeeinträchtigung unter 1 %.

Langzeiterfahrungen

Die ersten routinemäßigen Kurzsichtigkeitskorrekturen mit dem Excimer-Laser wurden Ende der achtziger Jahre durchgeführt - weltweit bislang weit mehr als eine Million mal. Diese Erfahrungen zeigten, dass im zweiten Jahr nach der Operation die Hornhaut zur Ruhe gekommen ist und weitere Veränderungen bei Korrekturen bis zu etwa 5 Dioptrien nicht zu erwarten sind. Allerdings ist die Entwicklung einer erneuten Kurzsichtigkeit nicht ausgeschlossen, da sich das kurzsichtige Auge jederzeit verlängern kann.

Wenngleich echte Langzeiterfahrungen (zwei oder mehr Jahrzehnte) noch fehlen, lassen die mittelfristigen Erfahrungen keine weiteren Komplikationen erkennen.

Beurteilung

Vorteile: Über fünfzehn Jahre Erfahrung bei weit über eine Million Anwendungen.

Korrekturen bis zu etwa 5 Dioptrien risikoarm (Komplikationsrate unter 1 %).

Auch nach neuesten Studien keine schwerwiegenden Schäden an der Hornhaut oder Nachlassen des Behandlungserfolges (s. a. Frankfurter Allgemeine Zeitung – FAZ – vom 01.11.2004: „Dauerhafter Durchblick, klassisches Verfahren erfolgreich“). Stabilität der Hornhaut bleibt erhalten.

Nachteile: Vorübergehende Schmerzen (bei Epi-LASIK weniger als bei PRK oder LASEK). Nicht umkehrbar.

Bewertung: Gute Risikoeinschätzung möglich. Wissenschaftlich anerkanntes Verfahren zur Korrektur der Myopie bis zu etwa 5 Dioptrien

2.2. Hyperopiekorrektur

Viele der im vorigen Kapitel zur Myopiekorrektur aufgeführten Informationen lassen sich auch auf die Hyperopiekorrektur mit dem Excimer-Laser übertragen. Im Folgenden sollen daher eher die Unterschiede besprochen werden.

Im Gegensatz zur Myopiekorrektur wird bei der Korrektur der Weitsichtigkeit das unmittelbare Zentrum der Hornhaut nicht bearbeitet. Vielmehr wird kreisförmig um das Zentrum eine Art Graben geschaffen, durch den das Hornhautzentrum „aufgesteilt“ wird, so dass das relativ zu kurze Auge verlängert wird. Dieses Verfahren wird erst seit Mitte der 90-er Jahre durchgeführt. Bis zu 3 Dioptrien lassen sich derzeit recht gut korrigieren, zwischen 3 und 5 Dioptrien verbleibt oft noch eine Restfehlsichtigkeit, und das Sehen in der Dämmerung und nachts kann beeinträchtigt sein oder gar unmöglich werden.

Weitsichtige (Hyperope) sind oftmals nicht voll auskorrigiert, so dass die Linse selbst für die Ferne schon angespannt (akkommodiert) werden muss und daher die Brillen- bzw. Kontaktlinsenwerte nicht mit den eigentlich richtigen übereinstimmen. Um den wahren Wert zu ermitteln (der soll ja schließlich korrigiert werden), müssen spezielle Tropfen die Akkommodation lähmen, so dass dann die volle Dioptrienzahl ausgemessen werden kann. Diesen Gesamtwert an Hyperopie möchte man möglichst komplett beseitigen oder zumindest wissen, welcher Betrag verbleibt - falls 3 Dioptrien überschritten werden. Günstig ist es, diese Vollkorrektur für einige Stunden einmal zu tragen, um zu prüfen, ob dieser Wert auch vertragen wird (falls bislang eine Unterkorrektur vorlag).

Praktisches Vorgehen: entspricht der Myopiekorrektur (s. Kap. 2.1., Seite 9).

Welche Probleme können auftreten?

Probleme während der Operation

Entsprechen denen der Myopiekorrektur (s. Seite 13).

Probleme bei der Nachbehandlung

Auch hier gilt das bei der Myopiekorrektur Aufgeführte (s. Seite 13). Die Wundheilung ist jedoch in der zweiten, langsamen Phase nach einer Woche im Vergleich zur Myopiekorrektur verstärkt. Das bedeutet, dass die Narbenbildung deutlicher ausfällt, und zwar im Bereich des Grabens. Da dieser um das Hornhautzentrum herum in der mittleren Peripherie angelegt wurde, ist das Auge dadurch nicht so beeinträchtigt, wie es bei zentraler Lage auf Grund der Ausprägung zu erwarten wäre. Dennoch wird diese Reaktion des Gewebes stärker mit entzündungshemmenden Tropfen behandelt werden, als es bei der Myopiekorrektur erforderlich ist. Obwohl das Hornhautzentrum selbst nicht behandelt wird, kommt es nicht

selten zu einer Beeinflussung und Reaktion auch dieses Bezirkes, so dass eine Sehbeeinträchtigung insbesondere bei der Dämmerung und nachts (Kfz-Führen!) sowie seltener auch tagsüber eintreten kann. Falls eine solche Reaktion der Hornhautmitte auftreten sollte, kann versucht werden, sie mit einem Zweiteingriff zu behandeln werden.

Insgesamt ist die Dosierung der Korrektur nicht so genau wie bei der Myopie, da die körpereigene Wundheilung als Teil des Therapiekonzeptes (Aufsteilung des Zentrums durch den gelaserten Graben) individuell unterschiedlich sein kann.

So genannte Nebenwirkungen

Siehe oben und den bei der Myopiekorrektur genannten (s. Seite 15). Zusätzlich muss wegen der ringförmigen Hornhauttrübung mit Blendungserscheinungen und reduziertem Dämmerungssehen beim nächtlichen Kfz-Führen gerechnet werden, so dass die Nachtfahrttauglichkeit beeinträchtigt oder gar unmöglich sein kann. Dieses gilt besonders, wenn außer der Hyperopie auch ein Astigmatismus bearbeitet wird (s. u.).

Beurteilung

Vorteile: Hornhautzentrum frei (Einschränkung s. o.), bis etwa 4 Dioptrien Korrektur möglich

Nachteile: Erfahrungen erst seit wenigen Jahren, nicht reversibel. Beeinträchtigung der Nachtfahrttauglichkeit, besonders bei Korrektur in Kombination mit Stabsichtigkeit (s. u.).

Bewertung: Für eine mittel- bis langfristige Bewertung reichen die Erfahrungen noch nicht aus. Bislang relativ befriedigende Ergebnisse. Bis 3 Dioptrien wissenschaftlich anerkannt. Bei höherer Korrektur (4 – 5 Dioptrien) muss mit Problemen gerechnet werden.

2.3. Astigmatismuskorrektur

Mit den neueren Excimer-Lasergeräten lässt sich auch die Stabsichtigkeit korrigieren. Dies ist bis zu 3 Dioptrien möglich. Häufig kommt der Astigmatismus kombiniert mit einer Myopie oder Hyperopie vor. Beides kann in einer Sitzung korrigiert werden. Bei der Kombination mit der Myopie erfolgt eine elliptische Korrektur statt der kreisrunden wie bei der alleinigen Myopie. Ist der Astigmatismus mit einer Hyperopie kombiniert, muss zusätzlich zum „Graben“ für die Hyperopie (s. dort) noch zentral überlappend die Stabsichtigkeit in Form einer Ellipse bearbeitet werden. Bei letzterer Kombinationsfehlsichtigkeit ist die Wundheilung nicht selten verstärkt, so dass die resultierende Vernarbung der Hornhaut zu Blendungserscheinungen und Beeinträchtigung des Dämmerungssehens (Autofahren) führen kann.

Diese Therapiemöglichkeit befindet sich seit Mitte der 90-er Jahre im Einsatz, so dass die Erfahrungen insgesamt zwar positiv, aber nur begrenzt sind.

Probleme und Nebenwirkungen siehe oben und den bei der Myopie bzw. Hyperopie genannten (s. Seiten 13 bis 19).

Beurteilung

Vorteile: Korrektur bis ca. 3 Dioptrien.

Nachteile: Hornhautzentrum wird bearbeitet. Nicht reversibel.

Bewertung: Für eine mittel- bis langfristige Bewertung reichen die Erfahrungen noch nicht aus. Bislang befriedigende bis gute Ergebnisse – in Abhängigkeit von der Höhe des Astigmatismus und ob mit Myopie oder Hyperopie kombiniert.

3.0. LASIK (Laser in situ Keratomileusis)

Ab etwa 6 Dioptrien nimmt die Treffgenauigkeit der unter 2.1. (ab Seite 8) genannten PRK zur Myopiekorrektur ab und die Komplikationsrate zu. Letztere besteht vor allem darin, dass eine vermehrte zentrale Narbenbildung eintritt. Ausgehend von bis in die 50-er Jahre zurückreichenden ähnlichen Schneideverfahren ist daher Anfang der 90-er Jahre eine Methode entwickelt worden, bei der ein dünnes Hornhautscheibchen (ca. 30 % der Hornhautdicke) weitgehend abgeschnitten und aufgeklappt wird, auf der verbliebenen, zentralen Hornhautfläche die Excimer-Laserung vorgenommen und anschließend das Scheibchen wieder zurückgeklappt wird. Diese als LASIK bezeichnete Operation hat den Vorteil, dass die zentrale Narbenbildung vermieden bzw. vermindert wird, wie sie sonst bei höheren Dioptrienzahlen wegen der Menge der zu entfernenden Hornhaut und der Beeinträchtigung der so genannten Bowman-Membran zu erwarten ist. Auch sind die bei der PRK in den ersten zwei bis drei Tagen nach dem Eingriff auftretenden Schmerzen praktisch nicht vorhanden. Während anfänglich auch Myopien über 20 Dioptrien korrigiert wurden, ist man in letzter Zeit mit zunehmender Erfahrung auf etwa 10 Dioptrien und weniger zurückgegangen – abhängig von der individuellen Hornhautdicke (s. u.).

Praktisches Vorgehen: Vor dem Eingriff werden Betäubungstropfen verabreicht und der Patient unter das Operationsmikroskop gelegt. Nach Einsetzen eines Lidsperrers wird ein Saugring auf den Augapfel aufgesetzt. Mit Hilfe eines Vakuums wird das Auge für wenige

Sekunden versteift (mit einem Druckanstieg von über 60 mm Quecksilber), so dass die Hornhaut exakt aufgeschnitten werden kann. Dieses geschieht mit einem speziellen Hobel (so genanntes Mikrokeratom) und dauert nur wenige Sekunden. Während dieser Zeit wird die Netzhaut nicht durchblutet, so dass das Auge vorübergehend nichts sieht. Danach wird das Vakuum abgelassen, das Hornhautscheibchen (so genannte Lamelle oder flap) aufgeklappt und die Excimer-Laserung wie bei der PRK bzw. Epi-LASIK vorgenommen. Anschließend wird das Scheibchen vorsichtig zurückgeklappt. Es braucht nicht extra vernäht zu werden, da es an einer Seite nicht abgeschnitten wird und sich auch auf der Unterlage festsaugt. Zusätzlich kann vorübergehend eine therapeutische Kontaktlinse eingesetzt werden, damit sich das Hornhautscheibchen bis zur Verankerung im Wundbett nicht verschiebt.

Statt eines mechanischen Mikrokeratoms kann seit einiger Zeit auch ein spezieller Schneide-Laser eingesetzt werden (Intralase Femtosekunden-Laser). Ob dieser gegenüber der neuesten Generation der Mikrokeratome tatsächlich wesentliche Vorteile bietet, muss sich erst noch in vergleichenden mittelfristigen Studien erweisen. In einer entsprechenden Studie (August 2007) an der Mayo-Klinik (Rochester, USA) zeigte sich für die ersten sechs Monate jedenfalls kein Unterschied.

Welche Probleme können auftreten?

Probleme während der Operation: Ähnlich wie bei der PRK ist auch bei der LASIK die Zentrierung von erheblicher Bedeutung. Das gilt hier in besonderem Maße, als dass das Hornhautscheibchen ebenfalls zentriert geschnitten sein muss. Wichtig ist ferner, dass das Vakuum während des Schneidvorganges erhalten bleibt, da sonst der Schnitt nicht glatt bleibt und im schlimmsten Fall in das Auge hineingeschnitten oder das Scheibchen zerschnitten wird. Das ist bei Keratomen älterer Bauart gelegentlich vorgekommen. Die seit etwa 1997/98

einsatzbereiten neuen Keratome sind deutlich verbessert worden, so dass diese Komplikationen praktisch nicht mehr auftreten. Es kann auch vorkommen, dass die Hornhautlamelle komplett abgeschnitten wird, was eine Vernähung notwendig machen kann. Die Unterdruckphase kann trotz der Betäubungstropfen schmerzhaft sein. Patienten mit einer (myopiebedingten) Blutgefäßneubildung an der Stelle des schärfsten Sehens (so genannte subretinale Neovaskularisation) könnten durch die hohen Druckschwankungen ein Platzen dieser Gefäße mit Blutung und resultierender Sehschärfeherabsetzung erleiden. Auch sind Netzhautleinrisse und –ablösungen beschrieben worden. Daher gehört die Kontrolle der Netzhaut zum Standarduntersuchungsprogramm.

Probleme während der Nachbehandlungsphase

Frühe Phase: Mehr oder weniger starke Schmerzen wie bei der PRK bzw. Epi-LASIK sind bei diesem Verfahren nicht zu erwarten. Nicht so sehr selten kann es aber zu einer mehr oder weniger ausgeprägten Fältelung der dünnen Lamelle kommen. Diese bildet sich meistens im Verlauf von einigen Monaten zurück. Gelegentlich muss jedoch erneut operiert werden, wenn durch die Fältelung die Sehschärfe beeinträchtigt sein sollte. In dem Raum zwischen der aufgeschnittenen Lamelle und dahinterliegenden Hornhaut (so genanntes Interface) lagern sich gelegentlich Blutbestandteile (Zellen und Fibrin) oder „Flüsschen“ aus der Raumluft ab, die bei stärkerer Ausprägung ein Ausspülen erforderlich machen. Wenn der Patient am Auge reibt, muss man mit einer Verlagerung des Scheibchens rechnen, so dass ggf. eine Vernähung notwendig wird. Gelegentlich verbleibt eine scheinbar unbehandelte „zentrale Insel“, die eine Nachbehandlung erforderlich macht. Sehr selten kann es auch zu einer Infektion kommen, weshalb vorsorglich antibiotische Augentropfen verordnet werden. Aus diesem Grunde wird die Operation beider Augen am selben Tag (bilaterale LASIK) von vielen Operateuren abgelehnt und der Eingriff am Partnerauge erst nach einem gewissen Zeitintervall durchgeführt.

Gelegentlich kommt es zu einer „sterilen“ Entzündung im Rahmen der Wundheilung, die eine intensive Behandlung erforderlich macht, um eine dauerhafte Sehbeeinträchtigung zu vermeiden oder zu begrenzen.

Späte Phase: Nicht so sehr selten ist das Einwachsen von oberflächlichen Hornhautzellen (so genanntes Epithel) in das Interface. Das kann außer zu einer Sehverschlechterung auch dazu führen, dass die darüber gelegene Lamelle einschmilzt, falls nicht frühzeitig eine Therapie erfolgt. Als weitere – auch noch nach Jahren auftretende - Komplikation kann es zu einer Instabilität der Hornhaut mit Vorwölbung kommen (so genannte Keratektasie), wenn viel Gewebe abgetragen wurde. Das Risiko hierfür ist umso größer, je höher die korrigierte Fehlsichtigkeit und damit die abgetragene Hornhautmenge ist. Daher sollten auch nicht mehr 20 oder –15 Dioptrien wie früher operiert werden. Aufgrund der bisherigen, mehrjährigen Erfahrungen sind Werte bis etwa 8 bis –10 Dioptrien von unserer Fachgesellschaft als Obergrenze wissenschaftlich anerkannt worden. Entscheidend ist jedoch nicht die Dioptrienzahl, sondern die Hornhautdicke, die individuell unterschiedlich ist. So beobachteten wir eine Patientin mit einer Myopie von 7 Dioptrien mit so dünner Hornhaut, dass eine LASIK riskant gewesen wäre (wenngleich „offiziell korrekt“). Eine vorherige Hornhautdickenmessung (so genannte Pachymetrie) ist daher unabdingbar.

Nicht so sehr selten entwickelt sich ein so genanntes trockenes Auge (Sicca-Syndrom) mit Druck- und Fremdkörpergefühl oder Müdigkeit der Augen, so dass Tränenersatzflüssigkeiten getropft werden müssen. Das liegt daran, dass bei dem Schneiden des Hornhautscheibchens auch Hornhautnerven durchtrennt werden und diese erst nachwachsen müssen. Das dauert in der Regel etwa ein halbes bis ein Jahr.

Inzwischen gibt es auch die Möglichkeit, statt wie beschrieben mechanisch mit einem Metallmesserchen den Schnitt mit einem speziellen *Femtosekunden-Laser* (FS-Laser, Intralaser®) durchzuführen. Danach kam es gelegentlich zu extremer Lichtempfindlichkeit und

Entzündungen, die allerdings nach Kortison Tropfen wieder verschwanden. Derzeit befindet sich der FS-Laser in der klinischen Erprobungsphase (s. a. Seite 22).

Um die Möglichkeit einer Überkorrektur zu vermeiden (der Patient soll nachher nicht weitsichtig sein), wird oft eine leichte Unterkorrektur angestrebt. Sollte der Patient mit der verbliebenen Myopie von etwa 0,5 bis 0,75 Dioptrien nicht zurechtkommen oder diese als unbefriedigend ansehen, so ist eine Wiederholungsoperation (ohne die Notwendigkeit, erneut zu schneiden) ca. einen Monat oder auch später innerhalb eines Jahres nach dem Primäreingriff möglich. Diese Wiederholungsoperation ist relativ einfach und kann ebenfalls ambulant durchgeführt werden.

In Abhängigkeit von dem Durchmesser der bearbeiteten Hornhautfläche und der individuellen Pupillengröße kann es ebenso wie bei der PRK zu Problemen bei Dämmerung oder Dunkelheit kommen, so dass die Kfz-Tauglichkeit beeinträchtigt oder gar unmöglich sein kann (s. o.). Damit muss bei Korrekturen zwischen -5 und -10 Dioptrien gerechnet werden.

Derzeit befindet sich die so genannte *multifokale LASIK* in klinischer Erprobung. Dabei werden konzentrisch unterschiedliche Hornhautdicken abgetragen, so dass für Alterssichtige außer in der Ferne auch ein Nahsehen ermöglicht wird (so genannte Presby-LASIK).

Nebenwirkungen bzw. Komplikationen

Wenn alles gut verläuft, sind mögliche Nebenwirkungen der konventionellen PRK oder Epi-LASIK bzw. LASEK wie vorübergehende Schmerzen bei der LASIK nicht zu erwarten bzw. minimal. Schwerwiegend sind mögliche Komplikationen wie Schnittfehler, Epithel-einwachsung, Infektion oder Entwicklung eines Keratokonus (s. o. unter Probleme ab Seite

22). Allerdings sind diese Probleme erheblich beeinträchtigender als die bei der PRK, Epi-LASIK oder LASEK möglichen. Da das Sehvermögen in der Regel bereits am nächsten Tag recht gut ist, werden von manchen Operateuren beide Augen direkt nacheinander (simultan, am gleichen Tag) operiert. Ob dies sinnvoll ist oder nicht, ist letztlich eine Frage des persönlichen Risikoverständnisses.

Beurteilung

Vorteile: Myopien auch über 6 Dioptrien korrigierbar (im Vergleich zu PRK), kaum Schmerzen. Seit Mitte der 90-er Jahre Erfahrung bei Millionen von Anwendungen – allein 2005 etwa zwei Millionen weltweit.

Nachteile: Eingreifende Operation, Komplikationsrate langfristig noch nicht absehbar (Hornhautstabilität), nicht umkehrbar.

Bewertung: Gute Risikoabschätzung möglich. Zur Myopiekorrektur bis zu etwa 8 - 10 Dioptrien (in Abhängigkeit von der individuellen Hornhautdicke) geeignet und wissenschaftlich anerkannt. Hyperopie-Korrektur bis etwa 4 Dioptrien möglich, Astigmatismus bis etwa 3 Dioptrien.

3.1. Wellenfront-geführte LASIK

Seit 1999/2000 befindet sich dieses Verfahren in Erprobung.

Physikalisch-optisch weist das Auge gewisse Abbildungsfehler auf – bedingt durch Hornhaut-/Linsenunregelmäßigkeiten. Projiziert man ein engmaschiges Raster aus Punkten auf die Netzhaut, so bilden sich diese kreisrunden Punkte an einigen Stellen nicht rund, sondern krumm ab – entsprechend dem individuellen Abbildungsfehler dieses Auges. Wird dieses Netzhautbild-raster nun von einer hochauflösenden Kamera aufgenommen, so kann mit Hilfe eines

Computers berechnet werden, welche Hornhautareale wie bearbeitet werden müssen, um diese Abbildungsfehler zu beheben.

Damit kann in manchen Fällen sogar die Sehschärfe auf den Wert angehoben werden, den die Netzhaut maximal hergibt (so genanntes Adlerauge). Allerdings hat sich gezeigt, dass der Schneidevorgang der LASIK-Methode selbst wieder Abbildungsfehler verursachen kann, so dass wahrscheinlich ein zweizeitiges Vorgehen günstig ist (erst schneiden, dann messen und erst später nach erneutem Lappenaufklappen lasern). Der wesentliche Vorteil dieser neuen Technik besteht wohl darin, dass die bei dem herkömmlichen LASIK-Verfahren möglichen Probleme des Dämmerungssehens vermindert werden können („Eulenaugen, nicht Adlernaugen“).

Insgesamt handelt es sich um ein faszinierendes Verfahren, das sich z. Zt. noch in der klinischen Erprobung befindet, so dass noch keine mittelfristigen Erfahrungen vorliegen.

4.0. Intracorneale Ringsegmente (ICRS)

4.1. Myopiekorrektur

Bei diesem Verfahren (auch als INTACS bezeichnet) wurde ursprünglich ein Ring (ICR), seit einiger Zeit zwei Ringsegmente in die Hornhaut (Cornea) einoperiert. Diese Ringspannen aus einem gut verträglichen Kunststoff (Polymethylmethacrylat = PMMA) liegen in der mittleren Peripherie, heben diese an und führen dadurch zu einer Abflachung des Hornhautzentrums.

Das Verfahren eignet sich mit unterschiedlichen Ringdicken zur Myopiekorrektur bis zu 4 Dioptrien und wird seit Anfang bis Mitte der 90-er Jahre klinisch eingesetzt. Weltweit wurden bislang mehrere tausend Patienten behandelt. Der wesentliche Vorteil dieser Methode besteht

darin, dass das Hornhautzentrum nicht bearbeitet werden muss und die Ringsegmente auch wieder entfernt werden können, wonach sich die vorbestehende Myopie dann wieder einstellt.

Praktisches Vorgehen: Um die Ringsegmente korrekt platzieren zu können, muss während der Operation mittels einer Unterdruckpumpe (Saugring) die Hornhaut versteift werden (mit einem Druckanstieg von über 60 mm Quecksilber). Da dieser Operationsschritt etwa 2 min dauert und in dieser Zeit schmerzhaft ist, muss eine Betäubung erfolgen. Das kann durch eine Allgemeinnarkose, durch eine Spritze neben den Augapfel oder bis zu einem gewissen Grade durch Betäubungstropfen ermöglicht werden. Nach Einsetzen eines Lidsperrers wird mittels eines gebogenen Führungsstabes ein Tunnel präpariert, in den dann die Ringsegmente eingeschoben werden. Danach erfolgt eventuell eine Naht des Tunneleinganges. Abschließend werden antibiotische Tropfen gegeben.

Welche Probleme können auftreten?

Probleme während der Operation: Falls aufgrund der Spritzenbetäubung eine Bindehautschwellung auftreten sollte (was gelegentlich der Fall sein kann und sich folgenlos wieder von selbst zurückbildet), kann es mit dem Saugring insofern Probleme geben, als sich kein Unterdruck aufbaut oder während der Tunnelpräparation wieder abfällt. Da Letzteres unbedingt vermieden werden sollte, wird im Falle einer Bindehautschwellung der Eingriff verschoben. Unter Tropfanaesthesia wird möglicherweise der Saugring über etwa 2 min nicht ruhig toleriert, so dass die Tunnelpräparation Schwierigkeiten bereitet und nicht korrekt durchgeführt werden kann. Als Folge davon könnte es zum Durchschneiden der Hornhaut und Eröffnung des Auges kommen. Wegen der „Saugringversteifung“ des Auges könnte es wie bei der LASIK-Methode (s. o.) zu Netzhautproblemen kommen; allerdings sind solche im Zusammenhang mit INTACS bisher nicht beschrieben worden.

Seit einiger Zeit gibt es die Möglichkeit, den erforderlichen Tunnel mittels eines *Femto-sekunden-Lasers* (FS-Laser) zu präparieren. Ein Vakuum ist dabei nicht mehr erforderlich und die Hornhaut wird nur abgeplattet. Die klinische Erprobungsphase dauert noch an.

Probleme nach der Operation: Mit stärkeren Schmerzen muss nicht gerechnet werden. Diskrete Ablagerungen im Tunnel führen zu keinen Schwierigkeiten, ebensowenig wie Eisenlinien, wie man sie auch bei gesunden Augen nicht selten sieht. Auch gelegentlich zu beobachtende Epitheleinwachsungen in den Tunnel führen wahrscheinlich nicht zu Problemen, können aber eine Entfernung der Ringsegmente erforderlich machen. Falls eine Unterkorrektur aufgetreten sein sollte, können die Ringsegmente in einem weiteren Eingriff ausgetauscht werden. Die Infektionsrate liegt unter 1 % wie auch bei anderen refraktiven Methoden. In einigen Fällen kommt es zu einer Stabsichtigkeit, die sich aber im Laufe von Monaten wieder zurückbilden kann.

Beurteilung

Vorteile: Hornhautzentrum nicht bearbeitet. Eingriff reversibel.

Nachteile: Nicht geeignet oberhalb 5 Dioptrien Myopie. Eingreifende Operation erforderlich.

Bewertung: Alternative zur PRK bei geringer Myopie. Wissenschaftlich anerkanntes

Verfahren zur Myopie-Korrektur bis 4 Dioptrien

4.2. Hyperopiekorrektur

Zur Korrektur der Weitsichtigkeit sind Hornhaut-Implantate entwickelt worden, die radiär eingesetzt werden. Das Verfahren befindet sich in klinischer Erprobung.

5.0. Korrektur der Alterssichtigkeit (Presbyopie) mittels Strahlen (s. a. 8.0.)

5.1. Laserthermokeratoplastik (LTK) und Conductive Keratoplastik (CK)/

Radiofrequenzkeratoplastik (RFK)

Diese Techniken bewirken eine Schrumpfung des Kollagens der Hornhaut und dadurch eine Änderung der Brechkraft.

5.2. Laserthermokeratoplastik (LTK) bzw. Diodenthermokeratoplastik (DTK)

Mit dieser Methode kann eine Weitsichtigkeit (Hyperopie), aber auch Stabsichtigkeit (Astigmatismus) behandelt werden. Man unterscheidet zwei Verfahren: so genannte Non-Contact-Technik (ohne Hornhautkontakt) mit dem Holmium-Laser und Contact-Technik (mit Hornhautkontakt) mit dem Dioden-Laser (DTK). Dabei werden acht, 16 bzw. 32 ca. 0,6 mm durchmessende Laserherde in einem, zwei bzw. drei ringförmigen Anordnungen um das Zentrum herum in die Hornhautperipherie gesetzt. Durch die entstehende Hitze schrumpft dort das Gewebe (und wird grau-weißlich), so dass als „Fernwirkung“ die Hornhautmitte aufgesteilt und damit das Auge länger wird. Beide Techniken befinden sich nach den bisherigen Ergebnissen im Stadium der klinischen Erprobung und können bis etwa +3,0 Dioptrien korrigieren. Beide Verfahren als auch die CK (s. 5.1.) sind nicht nur zur Hyperopiekorrektur, sondern auch einseitig zur Therapie der Alterssichtigkeit verwendet worden, wobei das dominierende Partnerauge unkorrigiert für die Ferne verbleibt (so genannte Monovision).

Praktisches Vorgehen: Ähnlich wie bei der Excimerlaser-Therapie kann die LTK bzw. DTK ambulant eingesetzt werden. Nach örtlicher Betäubung des Auges werden die Laserherde auf die Hornhaut appliziert, wobei die Anzahl der Herde (in Anordnung von ein oder zwei Ringen) von der Höhe der zu korrigierenden Werte abhängt. Eine exakte Positionierung ist wesentlich für den gewünschten Erfolg. Anschließend werden Augentropfen verordnet.

Probleme während der Operation

Als wesentliche Komplikation kann eine Fehlplatzierung insofern eintreten, dass ein Herd ins Hornhautzentrum gesetzt wird. Wie bei allen Eingriffen darf der Patient sich daher nicht bewegen.

Probleme nach den Operation

Da die Dosierung des Eingriffes noch relativ ungenau ist, kann von vornherein eine Unterkorrektur eintreten. Hauptproblem ist aber die häufige Rückbildung (Regression) der korrigierten Werte. Daher wird zunächst eine stärkere Überkorrektur angestrebt, die im Laufe der folgenden Monate dann langsam nachlässt. Das endgültige Ergebnis wird erst nach etwa neun bis zwölf Monaten erreicht. Diese Rückbildungstendenz kann auch durch inzwischen verbesserte Lasersysteme noch nicht befriedigend aufgehalten werden. Auch kann eine Stabsichtigkeit (Astigmatismus) eintreten.

Beurteilung

Vorteil: Hornhautzentrum bleibt frei.

Nachteile: Erfahrungen erst seit wenigen Jahren. Wirksamkeit schlecht vorhersehbar. Nicht reversibel (periphere Narben verbleiben, auch wenn Wirksamkeit nachlässt).

Bewertung: Noch in klinischer Erprobung befindlich.

5.3. Radiofrequenzkeratoplastik (RFK) bzw. Conductive Keratoplastik (CK)

Das so genannte Refractec Corneal Shaping System (RCS) nutzt hohe Radiofrequenzwellen, mit der die Weitsichtigkeit ähnlich wie bei der LTK reduziert wird. Über eine Nadelelektrode wird an acht bis 32 ringförmig in der mittleren Peripherie angeordneten Punkten die Hornhaut erhitzt. Durch eine Schrumpfung der Kollagenfasern wird die zentrale Hornhaut „aufgesteilt“. Das Hornhautzentrum bleibt frei, derzeit werden bis zu etwa +3 Dioptrien behandelt.

Ein Nachlassen des Effektes (Regression) kann eintreten, soll aber seltener sein als bei der LTK. Inzwischen sind über 30.000 Personen in den USA erfolgreich behandelt worden. In 50 % tritt der Effekt sofort ein, bei den anderen in wenigen Wochen. Die Dosierung ist genauer als bei den vorgenannten Methoden (5.1.). Schwerwiegende Nebenwirkungen sind nicht beobachtet worden.

Diese Verfahren werden vornehmlich einseitig zur Therapie der Alterssichtigkeit (Presbyopie) verwendet, wobei das dominierende Partnerauge unkorrigiert für die Ferne verbleibt (so genannte Monovision). Das behandelte Auge sieht dann hauptsächlich in der Nähe und schlechter in der Ferne – umgekehrt das unbehandelte Partnerauge.

Allerdings muss vorher überprüft werden, ob man mit der „Arbeitsteilung der Augen“ (eines vornehmlich für die Nähe, das dominierende für die Ferne) gut zurechtkommt (Monovision). Nebenbei: Goethe hatte von Kindheit an ein kurzsichtiges (für die Nähe) und ein normalsichtiges (für die Ferne) Auge und kam daher zeitlebens ohne Brille aus – daher die Bezeichnung „Goethe-Blick“.

Praktisches Vorgehen wie bei der LTK.

Beurteilung

Vorteil: Hornhautzentrum bleibt frei, keine schwerwiegenden Komplikationen zu erwarten.

Nachteile: Erfahrungen erst seit wenigen Jahren. Nicht reversibel.

Bewertung: Noch in klinischer Erprobung, erste Studien positiv.

5.4. Epi-LASIK, LASIK

Auch mit diesen bereits unter 2.0. (Seite 8) bzw. 3.0. (Seite 21) genannten Verfahren werden Techniken für die Presbyopie-Korrektur erprobt (so genannte Presby-LASIK). Dabei werden ähnlich wie bei der so genannten Multifokal-Linse (7.2., Seite 43) verschiedene Zonen der Hornhaut geschaffen, so dass sowohl ein Fern- als auch ein Nahsehen ermöglicht werden soll.

6.0. Chirurgische Schnittverfahren an der Hornhaut

Bereits im vorigen Jahrhundert sind Hornhauteinschnitte vorgenommen worden, um eine Stabsichtigkeit zu beseitigen. In den siebziger Jahren dieses Jahrhunderts wurden darüber hinaus auch Methoden entwickelt, um Myopiekorrekturen vornehmen zu können.

6.1. Radiäre Keratotomie (RK)

Basierend auf den Forschungen des Japaners Sato wurde Ende der 60-er/Anfang der 70-er Jahre von den Russen Janalejev und Fjodorov die RK zur Myopiekorrektur entwickelt und später von den US-Amerikanern übernommen. Das Prinzip besteht darin, dass durch acht radiäre Einschnitte unter Aussparung der Hornhautmitte die Schnittbereiche „ausgebeult“ und damit das Hornhautzentrum abgeflacht wird. Das funktioniert nur, wenn die Tiefe der Einschnitte über 90 % der Hornhautdicke erfasst. Die Treffgenauigkeit der Methode bis 6

Dioptrien ist mäßig, über 6 Dioptrien oft unbefriedigend. In Deutschland ist dieses Verfahren aus den verschiedensten Gründen nicht in dem Ausmaß zur Anwendung gekommen wie beispielsweise in Rußland oder den USA. Derzeit wird es nur noch selten durchgeführt.

Praktisches Vorgehen: Nach örtlicher Betäubung und Einsetzen eines Lidsperrers werden mit einem speziellen Diamantmesser acht Schnitte radiär in die Hornhaut platziert. Dabei lässt der Operateur die Hornhautmitte frei. Anschließend werden antibiotische Tropfen gegeben.

Mit welchen Problemen muss gerechnet werden?

Probleme während der Operation: Schmerzen müssen nicht befürchtet werden. Bei der Schnittführung kann es zu mehr oder weniger ausgeprägten Durchschnitten kommen. Sind diese größer, kann es zum Flüssigkeitsaustritt aus dem Auge kommen (Infektionsgefahr), so dass eine Naht erforderlich wird. Der Patient darf sich nicht bewegen, damit nicht in die Hornhautmitte geschnitten wird.

Probleme nach der Operation: Über- und Unterkorrekturen kommen nicht so selten vor, so dass ein zweiter Eingriff notwendig werden kann. Auch eine spätere Zunahme und in anderen Fällen Abnahme des Korrektoreffektes ist beobachtet worden. Beschrieben sind Infektionen der Hornhaut besonders im Zusammenhang mit Kontaktlinsen. Wenn Hornhautschnitte sich überschneiden und bei bestimmten vorbestehenden Krankheiten wie rheumatische Gelenkentzündung oder starker Ausprägung eines trockenen Auges kann es zur umschriebenen Einschmelzung der Hornhaut kommen. Auch Jahre nach dem Eingriff kann es nach leichter Verletzung zum Aufplatzen der Hornhaut kommen. Schließlich sind tageszeitliche Schwankungen der Sehschärfe beobachtet worden (bedingt durch die Schwankungen des Augeninnendruckes), die nur mit stabilen Kontaktlinsen zu beheben waren.

Beurteilung

Vorteile: Unmittelbares Hornhautzentrum wird nicht bearbeitet (Schnitte reichen aber dicht heran).

Nachteile: Dosierung relativ ungenau, besonders bei Korrekturen über 6 Dioptrien, Komplikationen nicht so selten, nicht reversibel.

Bewertung: Im Vergleich zu PRK, LASEK, LASIK oder ICRS nicht empfehlenswert.

6.2. Astigmatische Korrektur (AK): T-Inzisionen (T-cut) bzw. Limbale Relaxierende

Inzisionen (LRI) bzw. Arkuate Keratotomie (AK)

Zur Korrektur einer Stabsichtigkeit (Astigmatismus) - insbesondere höheren Grades - können Schnitte in die Hornhaut gelegt werden, die in diesem Bereich zu einer Schwächung der Brechung führen. Da diese Einschnitte transversal (querlaufend) platziert werden, spricht man auch von T-Schnitten. Mit zunehmender Erfahrung ist man von den geraden T-Schnitten auf bogenförmige (arkuate) übergegangen, hat aber die Schnittbezeichnung wegen des unveränderten Prinzips beibehalten oder benennt diese als arkuate Keratotomie (AK). Da diese Schnitte am Hornhautrand (dem so genannten Limbus) angelegt werden, wird das Verfahren auch als limbale relaxierende Inzision (LRI) bezeichnet. Bei extrem hohem Astigmatismus (> 10 Dioptrien) kann (zusätzlich) auch 90 ° versetzt die zu schwach brechende Achse durch so genannte Kompressionsnähte verstärkt werden. Letztere Methode ist allerdings recht ungenau. Aber auch die T-Inzisionen sind trotz Erfahrungswerte nicht so genau zu dosieren, dass die gewünschte Korrektur exakt eintritt.

Praktisches Vorgehen: Nach örtlicher Betäubung und Einsetzen eines Lidsperrers werden mit einem speziellen Diamantmesser in der Hornhaut periphere bogenförmige Einschnitte vorgenommen, und zwar auf beiden Enden der steiler brechenden Achse. Die

Bogenlänge entscheidet über das Ausmaß der Astigmatismuskorrektur (genügende Tiefe vorausgesetzt). Anschließend werden antibiotische Tropfen gegeben.

Welche Probleme können auftreten?

Probleme während der Operation: Bei Unruhe des Patienten fehlerhafte Schnittführung möglich. Mehr oder weniger ausgeprägter Durchschnitt mit Augapfeleröffnung möglich (Infektionsgefahr), dann Naht erforderlich.

Probleme nach der Operation: Über- eher jedoch Unterkorrektur möglich. Eine Infektion im Bereich der Hornhautschnitte kann auftreten.

Beurteilung

Vorteile: Gute Möglichkeit, mittlere und hohe Stabsichtigkeit (z. B. nach Verletzung oder Hornhautverpflanzung) zu vermindern. Hornhautzentrum nicht bearbeitet.

Nachteile: Nur mäßig dosierbar. Nicht reversibel.

Bewertung: Bei höherem Astigmatismus oft einzige Korrekturmöglichkeit.

6.3. Kombinationstherapie AK und LASIK

Bei hohen Astigmatismen kann zunächst ein Lappen (flap) wie bei der LASIK geschnitten werden (s. dort). Nach Öffnen des oberflächlichen Hornhautlappens werden dann mit einem Spezialmesser die bogenförmigen Limbusschnitte angelegt und der Lappen zugeklappt. Sobald der refraktive Effekt sich nach einigen Monaten stabilisiert hat, wird der flap wieder eröffnet und eine Laserbehandlung zur Feinkorrektur durchgeführt.

Beurteilung

Vorteile: Auch höhere Stabsichtigkeit beeinflussbar.

Nachteile: Wie bei AK sowie LASIK

Bewertung. Bei hohem Astigmatismus interessante OP-Möglichkeit. Noch in der Erprobung.

7.0. Augapfeleröffnende Verfahren

Jede Eröffnung des Augapfels (Bulbus oculi) birgt grundsätzlich besondere Risiken, die es zu bedenken gilt. Insbesondere kann es zu einer Blutung sowie zu einer Infektion kommen - beides kann über verschiedene Zwischenstufen im ungünstigsten Fall zur Erblindung und zum Verlust des Auges führen. Im Falle einer Augenerkrankung, die unbehandelt zu einer fortschreitenden Sehverschlechterung führt (z. B. grauer oder grüner Star), muss man ein solches Op-Risiko anders bewerten als bei einer Brechkraftkorrektur. Der grundsätzliche Vorteil der bulbuseröffnenden Verfahren zur Refraktionskorrektur besteht im Vergleich zu den nicht-eröffnenden Eingriffen darin, dass auch hohe Fehlsichtigkeiten (z. B. 15 bis 30 Dioptrien Myopie oder z. B. 10 Dioptrien Hyperopie) behandelbar sind. Vorteilhaft im Vergleich zur PRK/LASEK bzw. LASIK ist weiterhin die Tatsache, dass die Hornhaut „unbearbeitet“ bleibt. Gegebenenfalls kann auch eine Kombination mit den hornhautchirurgischen Verfahren (PRK/LASEK, LASIK) in Ergänzung bei noch höherer Fehlsichtigkeit oder zur Feinkorrektur erfolgen.

Die folgenden im einzelnen beschriebenen Eingriffe können in örtlicher Betäubung und ambulant durchgeführt werden. Allen ist gemeinsam, durch einen augapfeleröffnenden Schnitt eine künstliche Linse (Intraokularlinse = IOL) ins Augeninnere einzusetzen.

Praktisches Vorgehen der unter 7.1. bis 7.2. beschriebenen Möglichkeiten: Nach örtlicher Betäubung und Einsetzen eines Lidsperrers wird das Auge durch einen speziell präparierten Schnitt (Tunnelschnitt) entweder durch die Hornhaut oder durch die Lederhaut eröffnet. Anschließend wird eine dickflüssige Substanz (so genanntes Viskoelastikum) eingegeben, um bei der Platzierung der IOL die inneren Augenstrukturen bestmöglich zu schonen. Danach wird dann die IOL implantiert. Im Falle der so genannten Clear-lens-extraction (s. unter 6.2.) wird vorher die eigene Linse abgesaugt. Schließlich wird das Viskoelastikum wieder aus dem Auge gespült, weil es sonst nach der Operation zum Anstieg des Augendruckes kommt. Eine Naht des Tunnels ist meist nicht erforderlich, da er durch seine besondere Konstruktion selbstschließend ist.

Welche Probleme können auftreten?

Mögliche Probleme während der Operation: Beim Einbringen der IOL in das Auge können empfindliche Strukturen des Augeninneren beschädigt werden (Hornhaut → Hornhauttrübung, Linsenkapsel → grauer Star). In seltenen Fällen kann es zu einer schwerwiegenden Blutung kommen. Wenn der Tunnelschnitt nicht spontan dicht ist (was normalerweise der Fall sein sollte), muss er genäht werden. Daraus kann eine Stabsichtigkeit mit Sehbeeinträchtigung resultieren, die sich meist im Laufe von mehreren Wochen zurückbildet.

Mögliche Probleme nach der Operation: Die möglicherweise während des Eingriffes gesetzte Hornhaut- oder Linsenstörung wirkt sich - wenn überhaupt - erst Wochen oder Monate nach der Operation aus. In seltenen Fällen kann es auch zu einer Infektion des Augeninneren kommen. Auf keinen Fall sollte am Auge gerieben werden, da sich die IOL verschieben und schädigenden Kontakt mit empfindlichen Strukturen bekommen könnte.

7.1. Künstliche Linsen (intraoculare Linse = IOL) in Augen mit natürlicher (kristalliner) Linse

7.1.1. Kammerwinkelgestützte IOL (NuVita®, Baikoff, ICARE®)

Die Implantation von kammerwinkelgestützten Linsen wurde viele Jahre bei bzw. nach der Operation des grauen Stars durchgeführt. Das führte gelegentlich zu zwei verschiedenen Problemen. Zum einen kann es beim Einsetzen oder auch später zum Kontakt der IOL mit der Hornhautrückfläche kommen; wegen der dadurch verursachten Schädigung der inneren Hornhautzellschicht (Endothel) kann dies zu einer fortschreitenden Hornhauttrübung führen. Zum anderen trat manchmal eine mehr oder weniger ausgeprägte Pupillenverziehung auf. Beide Probleme haben dazu geführt, dass diese IOL-Korrektur nach Staroperation zugunsten einer Implantation in den bei diesem Eingriff „ausgeräumten“ Linsenkapselsack aufgegeben wurde. Für den Fall der Korrektur einer Myopie oder Hyperopie sind inzwischen feinere IOL entwickelt worden, die diese Probleme seltener aufweisen. Dennoch bestehen die o. g. möglichen Risiken weiterhin. Das betrifft besonders die Hyperopie, da bei dieser Fehlsichtigkeit das Auge ja relativ zu kurz gebaut ist und dadurch noch weniger Platz im Kammerwinkel vorliegt als bei normal großem oder gar myopem Auge. Wegen der Nähe zur Hornhautrückfläche (Endothel) darf auf keinen Fall am Auge gerieben werden. Eine jährliche Zählung der Endothelzellen wird empfohlen, da bei Zellzahlabnahme die IOL-Entfernung ratsam ist.

In Frankreich ist dieser Linsentyp relativ häufig eingesetzt worden. Inzwischen haben sich jedoch so viele Hornhautprobleme mit Sehverschlechterung gezeigt, dass die französische wissenschaftliche Augenarztvereinigung nicht mehr zu diesem Typ rät.

Beurteilung

Vorteile: IOL technisch relativ einfach zu implantieren (und auch ggf. wieder zu entfernen).

Nachteile: s. o. - besonders bei Hyperopiekorrektur, IOL größenabhängig, Augapfel eröffnender Eingriff, Risiko der Hornhautschädigung.

Bewertung: Bei Myopie akzeptabel, keine mittel- oder langfristigen Erfahrungen mit der neuen Generation der refraktiven Kammerwinkel-IOL. In klinischer Erprobung.

7.1.2. Iris-gestützte Linse (Artisan®-Linse, Verisyse®-Linse, Worst-Linse, Iris-Klauen-Linse)

Bei diesem Verfahren wird die IOL an der Regenbogenhaut (Iris) befestigt, indem Irisgewebe rechts und links von der Pupille vorsichtig in einen offenen Schlitz der IOL eingezogen wird. Eine eventuell auftretende Entzündung der Iris ist vorübergehend und kann mit Augentropfen behandelt werden. Bei korrekter OP-Technik sitzt die IOL dauerhaft fest, die Pupille bleibt rund und kann erweitert werden. Zur Vermeidung einer möglichen Augendrucksteigerung wird eine kleine Öffnung in die Iris geschnitten (chirurgisch oder vor bzw. nach der OP mit dem Nd:YAG-Laser). Voraussetzung für diese IOL ist eine bestimmte Vorderkammertiefe (Abstand Iris/Hornhautrückfläche), damit die IOL auf keinen Fall während der Operation oder danach Kontakt mit der Hornhautrückfläche (Endothel) bekommt. Daher darf nach der OP auch nicht am Auge gerieben werden. Eine jährliche Zählung der Endothelzellen wird empfohlen, da bei Zellzahlabnahme die IOL-Entfernung ratsam ist.

Inzwischen sind weltweit deutlich über 150.000 Artisan®-Linsen implantiert worden. Die ersten Prototypen hatte der Augenarzt Prof. Worst/Holland bereits 1970 eingesetzt, diese immer mehr verfeinert, so dass im Prinzip mit diesem Verfahren sogar langfristig Erfahrungen vorliegen. Es stehen Linsen von -3 bis $-23,5$ Dioptrien sowie $+1$ bis $+12$ Dioptrien zur Verfügung. Seit 2000 werden auch torische zur Korrektur der Stabsichtigkeit, zylindrisch im Bereich von -7 bis $+7$ Dioptrien – auch in Kombination mit einer sphärischen Fehlsichtigkeit -

gefertigt. Die torische Artisan®-Linse muss während der Operation exakt an der Achse der Stabsichtigkeit ausgerichtet werden, da sonst optische Verträglichkeitsprobleme auftreten können – und damit ein Korrektureingriff notwendig würde. Weil sich das Auge im Liegen (bei der Operation) verrollt, muss vorher eine Markierung der Achse am Auge vorgenommen werden – z. B. mit einem Laser an der Stelle der Iris, wo die IOL während der Operation befestigt wird (siehe Abb. 5a und 5b).

Besonders bei Hyperopie ist Kontakt zur Hornhaurückfläche möglich, freilich geringer als bei der kammerwinkelgestützten IOL. Jedenfalls soll die Vorderkammertiefe mindestens 2,8 mm betragen.

Bislang ist die Linse über einen etwa 5 bis 6 mm breiten Tunnel-Schnitt in das Auge eingeschoben worden. Bei dieser Schnittbreite kann es zu einer gewissen Stabsichtigkeit kommen, die gelegentlich auch zu einer Sehbeeinträchtigung führen kann und dann z. B. zum Autofahren eine Brillenkorrektur erfordert. Inzwischen sind faltbare Linsen entwickelt worden (so genannte Artiflex®-Linsen), so dass die Schnittbreite auf etwa 3 mm reduziert werden kann. Dadurch vermindert sich das chirurgische Stabsichtigkeits-Risiko beträchtlich. Abb. 6a und 6b zeigen solche Artiflex-Linsen von einer 43-jährigen Patientin. Sehschärfe vor Operation rechts 1/15 (entspricht < 10 %), mit Korrektor von -8,0 dptr. 1,0 (entspricht 100 %), links 1/20 (entspricht ca. 5 %), mit Korrektur von -7,5 dptr. 1,0 (entspricht 100 %). Nach der Operation Sehschärfe 1,6 beidseits (entspricht 160 %) ohne Brille.

Beurteilung

Vorteile: Verfahren reversibel, Hornhaut bleibt „unbearbeitet“, kein Kontakt zur eigenen Kristall-Linse, IOL größenunabhängig und auch für hohe Fehlsichtigkeiten verfügbar.

Nachteile: Bei Hyperopie mit flacher Vorderkammer Kontakt zur Hornhaut-Rückfläche mit nachfolgender Hornhauttrübung möglich, Augapfel eröffnender Eingriff.

Bewertung: Bei genügend tiefer Vorderkammer für mittlere und höhere Fehlsichtigkeiten empfehlenswert, da mittel- bis langfristig gute Erfahrungen.

7.1.3. ICL (Intraoculare Contactlinse, Implantierbare Contactlinse)

Bei der ICL handelt es sich um eine „hauchdünne“ IOL, die mit einem Spezialinstrument in den schmalen Raum (so genannte Hinterkammer) zwischen Irisrückfläche und Vorderfläche der eigenen Linse gebracht wird. Die IOL liegt dann also hinter der Pupille und direkt vor der eigenen Kristalllinse. Während der Operation werden chirurgisch zwei Lücken in die Iris geschnitten (Iridektomie bzw. Iridotomie). Das kann man auch vor oder nach der Operation mit einem Speziallaser (Nd:YAG-Laser) durchführen. Damit soll einem grünen Staranfall (akute Augendruckerrhöhung) vorgebeugt werden. Wegen der Nähe zur Kristalllinse ist die Entwicklung eines grauen Staars (Linsentrübung) möglich, so dass eine Staroperation erforderlich werden kann.

Es stehen Linsen zur Korrektur der Fehlsichtigkeit bis zu -17 Dioptrien bzw. bis zu $+10$ Dioptrien zur Verfügung. Bisher sollen etwa 15.000 ICL implantiert worden sein.

Beurteilung

Vorteile: Hornhaut- und Kammerwinkelstrukturen werden durch die ICL nicht berührt.

ICL auch für höhere Myopien bzw. Hyperopie verfügbar. Verfahren reversibel.

Nachteile: Eigene Kristalllinse kann beschädigt werden (→ grauer Star),

IOL größenabhängig, Augapfel eröffnender Eingriff.

Bewertung: Bei hoher Myopie bzw. Hyperopie akzeptabel, keine mittelfristigen Erfahrungen.

In klinischer Erprobung befindlich.

7.2. Entfernung der eigenen Linse (CLE - Clear Lens Extraction oder Exchange, RLRS -

Refraktive Lens Replacement Surgery = Refraktiver Linsenaustausch, PRELEX – Presbyopic

Lens Exchange = Linsenaustausch beim Alterssichtigen)

Bei dieser Operation handelt es sich um eine Routinemethode, wie sie täglich beim grauen Star (Linsentrübung) durchgeführt wird - nur dass hier (bei refraktiver Indikation) die *klare* eigene Linse entfernt und durch eine künstliche IOL ersetzt wird. Im Unterschied zu den anderen augapfeleröffnenden Verfahren mit alleinigen IOL-Implantaten kann es hier zum Einriss der hinteren Linsenkapsel mit Vorfall des Glaskörpers kommen; dies führt gelegentlich zu Sehminderung (zystoides Maculaödem = Flüssigkeitsansammlung an der Stelle des schärfsten Sehens der Netzhaut) oder gar zur Netzhautablösung mit notwendiger Folgeoperation und möglicherweise bleibenden Herabsetzung der Sehschärfe. Bei hoher Hyperopie (stark verkürztes Auge) ist die Komplikationsrate höher. Ein weiterer Unterschied zu den unter 2. bis 7.1. genannten Verfahren besteht darin, dass keine natürliche Akkommodation (Nah-einstellung) mehr möglich ist (da ja die eigene Linse entfernt ist und eine herkömmliche IOL nur auf *eine* Entfernung ausgerichtet ist). Das wird von vielen Hochmyopen nach dem Eingriff allerdings nicht so nachteilig empfunden.

Seit einigen Jahren besteht außerdem die Möglichkeit, eine so genannte *Multifokallinse* zu implantieren. Diese gestattet ein relativ gutes Sehen sowohl für die Ferne als auch für die Nähe. Oft ist das Sehen allerdings nicht ganz so perfekt scharf wie vorher mit der eigenen klaren Linse, so dass z. B. Berufskraftfahrer für diesen IOL-Typ nicht so sehr geeignet sind. Die neueste Generation (ReSTOR®, ReZOOM®) ist in der Abbildungsqualität deutlich besser als ältere und ermöglicht in über 80 % den Betroffenen ein weitgehend brillenfreies Sehen.

In jüngster Zeit sind auch so genannte *akkommodative IOL* implantiert worden, die außer für die Ferne auch eine Naheinstellung zum Lesen ermöglichen sollen. Letzteres Verfahren ist daher auch zur Korrektur der Alterssichtigkeit angewendet worden, hat aber nicht die Erwartungen erfüllt.

Beurteilung

Vorteile: Gängige Methode zur Therapie des grauen Stars mit langfristiger Erfahrung und Risikoabschätzung.

Nachteile: Mögliche Komplikationen schwerwiegend (s. o.), Verlust der natürlichen Akkommodation, nicht reversibel, Augapfel eröffnender Eingriff.

Bewertung: Für jugendliche Fehlsichtige ungünstiges Nutzen-/Risikoverhältnis. Für Presbyope mit hoher Fehlsichtigkeit akzeptabel.

8.0. Chirurgische Korrektur der Alterssichtigkeit

Siehe auch 7.2. letzten beiden Absätze (Seite 43), Seite 6 und Seite 25 sowie Kapitel 5, insbesondere 5.2. (Seite 30).

8.1. Intrascclerale Segmenttechnik (Schachar), Scleral Expansion Surgery (SES), PresVIEW® Scleral Incision System

Seit 1997 kommt ein Verfahren des amerikanischen Arztes und Physikers Ronald A. Schachar zur Anwendung, welches die Presbyopie beseitigen soll. Da die Linse von Geburt an wächst, nimmt sie an Umfang und Dicke im Laufe des Lebens zu (s. Seite 6). Schachar erklärt die Alterssichtigkeit mit einer Verringerung des Abstandes Linsenäquator/zentrale Anteile des Strahlenmuskels (bedingt durch das Linsenwachstum auch am Äquator), so dass die Zugwirkung mit nachfolgender Akkommodation (Naheinstellung) nicht mehr gegeben ist. Mit Hilfe von vier winzigen in die Lederhaut eingesetzten Implantaten (1 x 4,2 mm) aus Kunststoff wird die Lederhaut mit dem daran anhaftenden Strahlenmuskel etwas nach außen gezogen, so dass der o. g. Abstand wieder vergrößert und damit die Lesefähigkeit wieder hergestellt sein soll. Der Eingriff ist bislang bei etwa 1.000 - 2.000 Personen vorgenommen worden. Kurzfristige Erfahrungen lassen keine gravierenden Komplikationen erkennen. Gegebenenfalls können die Implantate auch wieder entfernt werden. Aufgrund theoretischer Berechnungen soll die Wirkung laut Schachar 40 Jahre vorhalten; realistisch erscheint ein Zeitraum von etwa zehn Jahren. Andere Wissenschaftler widersprechen den theoretischen Überlegungen von Schachar. Nach ersten Erfahrungen in Deutschland/Österreich wirkte das Verfahren nur bei einigen und dies auch nur vorübergehend bis zu einem halben Jahr, bei vielen Alterssichtigen jedoch überhaupt nicht.

Praktisches Vorgehen: Die Operation wird in örtlicher Betäubung ambulant durchgeführt. Nach Eröffnung der Bindehaut in den vier schrägen Quadranten des Augapfels wird zwischen zwei Einschnitten in die Lederhaut ein Tunnel innerhalb derselben präpariert, in die je ein gebogenes Implantat aus festem Kunststoff eingeschoben wird. Danach wird die Bindehaut mit selbstauflösenden Nähten oder mit Hitze verschlossen und antibiotische Tropfen gegeben.

Anschließend (in den nächsten Tagen und Wochen) soll der Patient Naheinstellungsübungen durchführen (so genanntes Augentraining).

Welche Probleme können auftreten?

Probleme während der Operation: Wie bei jeder Augenoperation muss der Patient ganz ruhig liegen, damit der Lederhauteinschnitt korrekt ausgeführt und damit der Tunnel in der richtigen Tiefe präpariert werden kann. Bei zu tiefer Lage kann der Augapfel eröffnet werden (mit möglicher Blutung und/oder Entzündung/Infektion), bei zu oberflächlicher Platzierung hält das Implantat nicht.

Probleme nach der Operation: Meist ist das Auge im Bereich der Implantate für etwa zwei bis drei Wochen gereizt und gerötet, deshalb werden entzündungshemmende Tropfen verordnet. Bei zu tiefer Lage des Lederhautschnittes kann auch im Auge eine Entzündung hervorgerufen werden, die ebenso behandelt wird. Es erscheint möglich, dass die Lederhaut umschrieben im Bereich der Abstützungsfläche der gebogenen Implantate dünn wird, was jedoch nicht unbedingt Probleme bereiten muss. Gelegentlich kann ein Implantat wieder verloren gehen. Bei sehr starker Wirkung kann auch eine Stabsichtigkeit erzeugt werden mit der möglichen Folge von Sehstörungen.

Beurteilung

Vorteile: Chirurgische Korrektur der Alterssichtigkeit erscheint möglich. Verfahren reversibel.

Nachteile: Bislange keine mittel- oder gar langfristigen Erfahrungen. Erste Studienergebnisse in Deutschland/Österreich enttäuschend, in den USA umstritten.

Bewertung: Verfahren noch als experimentell einzustufen. Verfahrensoptimierung in Vorbereitung.

8.2. Anteriore ciliare Sclerotomie (ACS, Fukasaku/Thornton)

Durch zwei radiäre Einschnitte in die Lederhaut (Sclera) in allen vier Quadranten, und zwar in den ersten 3 mm vom Hornhautrand nach hinten verlaufend, wird die Lederhaut nach vorne gewölbt. Der daran haftende Strahlenkörper (Ziliarkörper) mit der daran hängenden Linse wird daher ebenfalls gedehnt, so dass die Naheinstellungsfähigkeit der Linse verbessert werden soll. Damit es nicht im Laufe von Monaten bis Jahren zu einer Rückbildung (Regression) kommt, werden Silikoneinlagen (*silicon expansion plugs*, SEP, Hidekaru Fukasaku/Japan) oder Titaneinlagen (Spencer P. Thornton/USA) eingenäht.

Auch mit diesem Verfahren soll eine Lesefähigkeit wiederhergestellt werden. Genaue Studien sind bisher nicht veröffentlicht worden. Im Vergleich zur Technik von Schachar (s. 8.1.) würde die Festigkeit der Lederhaut theoretisch stärker reduziert sein, was nachteilig für die langfristige Stabilität ist – und besonders dann, falls es einmal zu einer Verletzung kommen sollte.

Beurteilung

Vorteile: Chirurgische Korrektur der Alterssichtigkeit erscheint möglich.

Nachteile: Stabilität der Lederhaut vermindert. Keine mittel- oder langfristigen Erfahrungen.

Bewertung: Verfahren noch als experimentell einzustufen.

8.3. Laser-Chirurgie

Durch kleine Schnitte innerhalb der Linse soll die Elastizität wiedererlangt werden. Dafür wird ein spezieller Laser verwendet (Titan-Saphir-Femtosekundenlaser). Derzeit befindet sich das Verfahren im (tier-)experimentellen Stadium.

In einer anderen Studie ((Presby-LASIK) wird derzeit in Spanien und Kolumbien untersucht, ob mit drei unterschiedlichen Abtragungszonen (Ferne, Übergang, Nähe) ähnlich wie bei entsprechenden Kunstlinsen (Multifokallinsen) die Alterssichtigkeit behoben werden kann. Erste Ergebnisse scheinen günstig zu sein.

9.0. Generelle Überlegungen zur refraktiven Chirurgie

„Warum tragen Sie als refraktiv tätiger Augenchirurg noch eine Brille?“ So werde ich gelegentlich gefragt. „Weil sie mich nicht stört“, antworte ich dann. Ich habe allerdings auch nur geringfügige Werte und komme im täglichen Leben auch ohne Brille aus. Ich akzeptiere aber, dass manch einer die Sache anders sieht. Die von mir behandelten Brillenträger(innen) bzw. Kontaktlinsenträger(innen) gaben die in Tabelle 1 genannten Motive an, sich einem refraktiven Eingriff unterziehen zu wollen. „Das war die beste Entscheidung meines Lebens“, sagte mir eine 49-Jährige ein Jahr nach der Behandlung beider Augen, „die Brille mit den +5 Dioptrien-Aschenbechergläsern habe ich aber zur Erinnerung aufbewahrt.“

Bei manchen kommt noch eine besondere Einstellung hinzu: Vier Wochen, nachdem ich das Erstaube einer 30-jährigen Patientin mit beidseits -5 Dioptrien behandelt hatte, fragte sie mich: „Herr Professor, wann kommt denn endlich mein krankes Auge dran?“ Diese Begebenheit zeigt schlaglichtartig, dass manche ihre Fehlsichtigkeit als Krankheit und nicht als Abweichung von der Norm empfinden. Auch diese Einstellung sollte man akzeptieren. Es wird jedenfalls verständlich, warum manche Fehlsichtige sich einer Operation mit gewissen Risiken unterziehen - und das bei einem Auge mit guter Funktion (aber eben diese nur mit Korrektur). Die Risikoeinschätzung im Hinblick auf die Lebensqualität wird von den Menschen unterschiedlich bewertet. Wir kennen das aus den verschiedensten Bereichen, wie z. B. den „Fortbewegungsmitteln“, dem Sport oder anderen Freizeittätigkeiten.

Auf der anderen Seite ist verständlich, dass die Solidargemeinschaft der Versicherten nicht für jede Verbesserung der Lebensqualität aufkommen kann. Damit sind wir bei den Kosten angelangt, die in der Regel von dem Betreffenden selbst zu tragen sind (auch wenn nach dem Eingriff langfristig normalerweise auch Kosten eingespart werden).

Bei der Propagierung bestimmter Verfahren in den Medien muss auch berücksichtigt werden, welche Kosten der Betreiber (Arzt) in Vorleistung gebracht hat. Bei manchen Verfahren sind die Kosten eher mäßig oder gering, während z. B. der Excimer-Laser mit mehreren 100.000,- € relativ teuer ist. Derjenige, der in einen Excimer-Laser investiert hat, wird vielleicht eher diese Methode favorisieren. Derjenige, der hohe Kosten scheut, mag eher das Verfahren bevorzugen, welches mit geringeren Investitionskosten auskommt. Institutionen, die ihren Excimer-Laser für die Forschung angeschafft haben, sind in ihrer Entscheidung frei von diesen Überlegungen.

Ein weiterer Aspekt mag durch folgende Begebenheit charakterisiert sein: Ein weltberühmter Augenchirurg wurde von Journalisten gefragt: „Würden Sie Ihre Methode auch bei Ihrer Frau Mutter durchführen?“ „Nein“, antwortete dieser, „aber bei *Ihrer* Mutter!“ - Dieses Beispiel, das ich auch meinen Studenten in der Vorlesung regelmäßig präsentiere, weil es auch gut auf andere Gebiete anzuwenden ist, zeigt, dass es nicht nur auf die individuelle Situation des Patienten, sondern auch auf die ethische Einstellung des Arztes ankommt. Insofern sollte sich ein Patient, der sich mit dem Gedanken an einen refraktiven Eingriff trägt, über die verschiedenen Methoden informieren, eine individuelle Risikoeinschätzung vornehmen und schließlich den Eingriff nur von dem Arzt vornehmen lassen, zu dem er ein Vertrauensverhältnis aufbauen kann.

10.0. Anschriften

1. Deutsche Ophthalmologische Gesellschaft (DOG)

Berliner Str. 14

69120 Heidelberg

Tel.: 0 62 21/41 17 87, **Fax:** 0 62 21/48 46 16

www.dog.org

2. Berufsverband der Augenärzte Deutschland (BVA)

Kommission Refraktive Chirurgie (KRC)

Postfach 30 01 55

40401 Düsseldorf

Tel.: 02 11/4 30 37 00, **Fax:** 02 11/4 30 37 20

www.augeninfo.de/krc/patinf

3. Österreichische Ophthalmologische Gesellschaft (ÖOG)

Schlüsselgasse 9/2

A-1080 Wien

Tel.: 00 43/1/4 02 85 40, **Fax:** 00 43/1/4 02 79 35

www.augen.at

4. Schweizerische Ophthalmologische Gesellschaft (SOG)

Verwaltungssekretariat

Christoph-Egli-Bernecker-Str. 26

Postfach 95

Ch-9435 Heerbrugg

Tel.: 00 41/71/7 27 16 61

www2.hin.ch/sog/

11.0. Glossar

- Aberration - Abbildungsfehler eines optischen Systems (z. B. des Auges),
Abweichung vom physikalisch-optischen Ideal
- Aberrrometrie - Messung der Aberration (s. dort)
- Akkommodation - Fähigkeit des Auges, sich von der Ferne auf die Nähe einzustellen;
lässt im Laufe des Lebens kontinuierlich nach.
- AK - astigmatische oder auch arkuate (bogenförmige) Keratotomie:
chirurgische Einschnitte in die Hornhaut zur Verringerung des
Astigmatismus.
- Astigmatismus- Stabsichtigkeit. Die Brechkraft der Hornhaut ist in einer Ebene stärker
als in der dazu senkrecht stehenden Achse; die Hornhaut ist nicht
gleichmäßig gekrümmt wie bei einem Fußball, sondern
unterschiedlich wie beim Rugbyball; oder anderes Beispiel: ein
Esslöffel ist in der Längsachse anders gekrümmt als in der Querachse.
- Cataract - die Katarakt = der Graue Star = Trübung der eigenen Kristall-Linse.
- CLE - clear lens exchange: Austausch der klaren eigenen Linse gegen eine
Kunstlinse.
- Conjunctiva - auch Konjunktiva, Bindehaut, äußere Schutzhülle des Augapfels.
- Cornea - Hornhaut, „Fenster des Auges“, vordere durchsichtige Begrenzung der
Augenvorderkammer.
- Dioptrien - (dptr., dpt) Maßeinheit für die Brechkraft eines lichtbrechenden
Systems.
- DTK - Diodenlaserthermokeratoplastik (s. unter 5.0.).
- Emmetropie - Normalsichtigkeit. Das Auge weist eine normale Länge auf (24 mm).

- Epi-LASIK - im Unterschied zur LASEK (s. dort) wird ohne Alkohol zur Lösung des Epithels von der Unterlage diese Schicht mit einer speziellen Klinge unterfahren und dann zur Seite gerollt.
- Epithel - oberflächliche Hornhautschicht
- Excimer - „*Excited dimer*“, Laser mit einer Wellenlänge von 193 nm. Damit kann Hornhautgewebe in 0.2 μm bis 0.25 μm dicken Flächen abgetragen werden. (1 μm , Mikrometer = 10^{-6} = 1 Tausendstel Millimeter)
- Glaukom - Grüner Star. Missverhältnis zwischen Augendruck und Sehnervendurchblutung.
- Hornhaut - durchsichtige vordere Augenbegrenzung (Sichtfenster). Besteht aus verschiedenen Schichten (von vorn nach hinten): Epithel, Bowman-Schicht, Stroma, Descemet-Schicht, Endothel
- Hyperopie - Weitsichtigkeit. Das Auge ist zu kurz gebaut. Korrektur mit Pluslinsen (Sammellinsen).
- ICL - Intraokulare Contactlinse. Flexible, dünne Linse, die hinter die Iris vor die Kristalllinse in die Hinterkammer einoperiert werden kann (s. unter 7.1.3.).
- ICRS - Intracorneale Ringsegmente (s. unter 4.0.).
- IOL - Intraokularlinse. Künstliche Linse aus hartem oder faltbarem weichen Material.
- INTACS - eigentlich Intracorneale Ringsegmente (ICRS). Begriff in Analogie zu CONTACTS = Kontaktlinsen (s. unter 4.0.).
- Iris - Regenbogenhaut mit zentralem Loch (Pupille), hintere Begrenzung der Augenvorderkammer., vordere Begrenzung der Hinterkammer

Kammerwinkel	- Winkel zwischen Iris und Hornhaut, dort Abfluss des Kammerwassers.
Keratitis	- Hornhautentzündung.
Kristalllinse	- natürliche Augenlinse, aufgehängt an so genannten Zonulafasern und dadurch mit dem Ziliarmuskel (Ringmuskel) verbunden.
Kurzsichtigkeit	- siehe Myopie.
LASEK	- Laser Epithel Keratomileusis. Nach Vorbehandlung durch Alkohol wird die oberflächliche Hornhautschicht (das Epithel) zur Seite gerollt, eine PRK (s. dort) durchgeführt und anschließend das Epithel zurückgerollt (s. unter 2.1.). Siehe auch Epi-LASIK
LASIK	- Laser in situ Keratomileusis. Nach flächenhaftem Aufschneiden der Hornhaut wird eine PRK durchgeführt und anschließend das aufgeschnittene Hornhautscheibchen zurückgeklappt (s. unter 3.0.).
LRI	- Limbale relaxierende Inzisionen: entspricht der AK (s. dort).
LTK	- Laserthermokeratoplastik (s. unter 5.0.).
Myopie	- Kurzsichtigkeit. Das Auge ist zu lang, so dass in der Ferne unscharf gesehen wird. Korrektur mit Minuslinsen (Zerstreuungslinsen).
PMMA	- Polymethylmetacrylat. Klares, lichtdurchlässiges Acrylharz; wird zur Herstellung von IOL und harten Kontaktlinsen verwendet.
Presbyopie	- Alterssichtigkeit. Erschwerung des Nahsehens durch Abnahme der Akkommodation. Der Nahpunkt rückt mit zunehmendem Alter in die Ferne. Korrektur mit Sammellinsen (Pluslinsen).
PRK	- Photorefraktive Keratektomie (Keratomileusis). Refraktive Bearbeitung der Hornhaut mit dem Excimer-Laser (s. unter 2.0.).
Pupille	- Loch in der Iris - vergleichbar der Blende beim Fotoapparat

- Refraktion - Differenz zur normalen Brechkraft des Auges (in Dioptrien).
- Refraktive Chirurgie - Chirurgie zur Beeinflussung der Brechkraft des Auges.
- RFK - Radiofrequenzkeratoplastik (s. unter 5.0.).
- RK - Radiäre Keratotomie. Einschneiden der Hornhaut zur Myopiekorrektur (s. unter 6.0.).
- Stabsichtigkeit - siehe Astigmatismus.
- Weitsichtigkeit - siehe Hyperopie.
- Wellenfront - Ausbreitung einer Welle (z. B. Licht) senkrecht zur Ausbreitungsrichtung. Im Falle des Auges werden die einstrahlenden Lichtwellen an dem Pupillenrand gebeugt, die einzelnen dort entstehenden Wellen überlagern sich, so dass eine kugelförmige Wellenfront entsteht.

Tabelle 1: Warum lassen Fehlsichtige refraktive Chirurgie durchführen?

Motive von Patienten

- Sehe morgens beim Aufwachen ohne Brille verschwommen
- Brillen und Kontaktlinsen inklusive Zubehör sind auch teuer
- finde mich mit Brille verunstaltet
- beim Sport stört Brille oder Kontaktlinse
- berufliche Gründe (Polizei, Feuerwehr, Pilot)
- vertrage keine Kontaktlinsen
- Kontaktlinsen sind mir zu umständlich

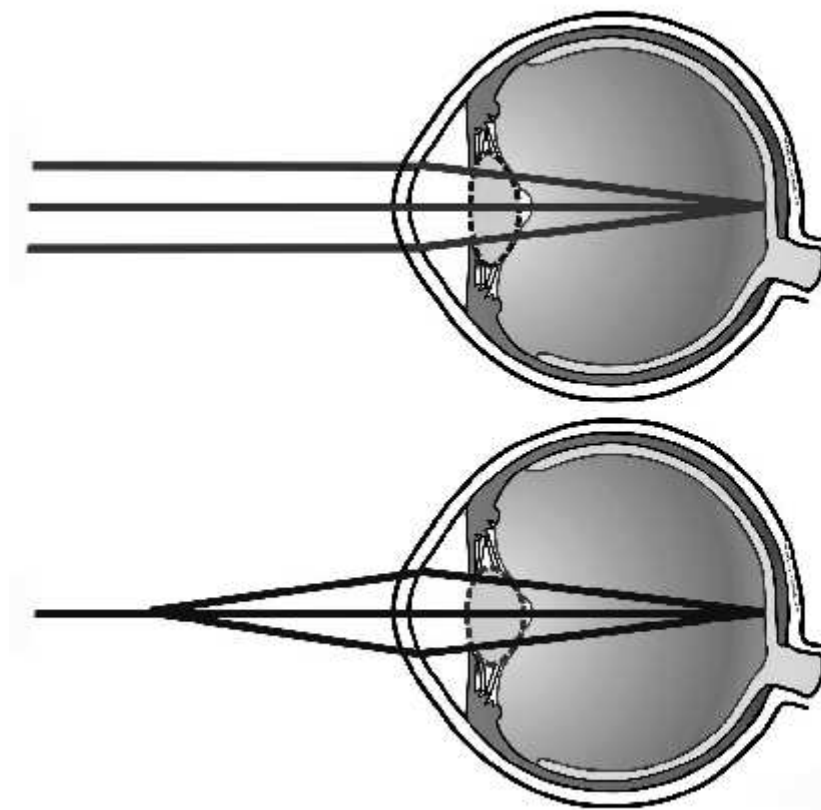


Abb. 1: Bei normalem Bau des Auges (Emmetropie) werden parallel einfallende (aus dem Unendlichen kommende Strahlen) punktförmig auf der Retina fokussiert (oben). Dies entspricht einem harmonischen Gleichgewicht zwischen der axialen Länge des Bulbus und dem Brechungsapparat des Auges. Auch Lichtstrahlen von einem Objekt aus endlicher Entfernung treffen durch Brechwertänderung der Linse (Akkommodation) punktförmig scharf auf der Retina auf (unten). [Quelle: Krieglstein; Jonescu-Cuyppers; Severin, Springer, 1998]

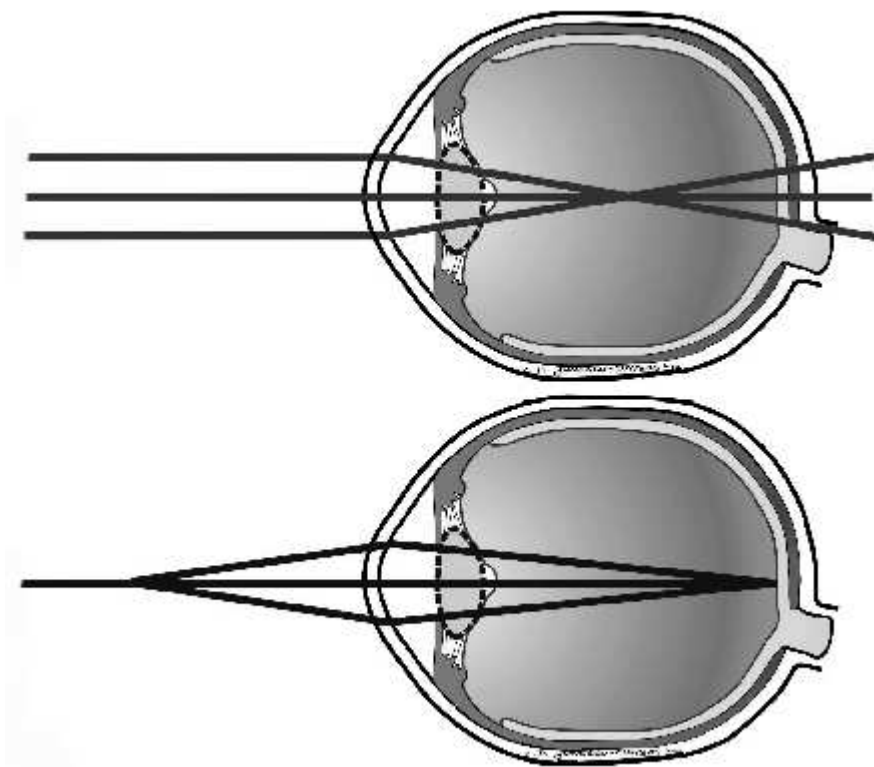


Abb. 2: Bei der Myopie findet beim Blick in die Ferne (parallel einfallende Lichtstrahlen) die Fokussierung der Lichtstrahlen vor der Netzhautebene statt, so daß eine unscharfe Abbildung auf der Netzhaut entsteht (oben). Der Fernpunkt des myopen Auges liegt nahe am Auge. Sehobjekte, die im Fernpunkt des myopen Auges liegen, werden auf der Netzhaut scharf abgebildet (unten). [Quelle: Krieglstein; Jonescu-Cuyppers; Severin, Springer, 1998]

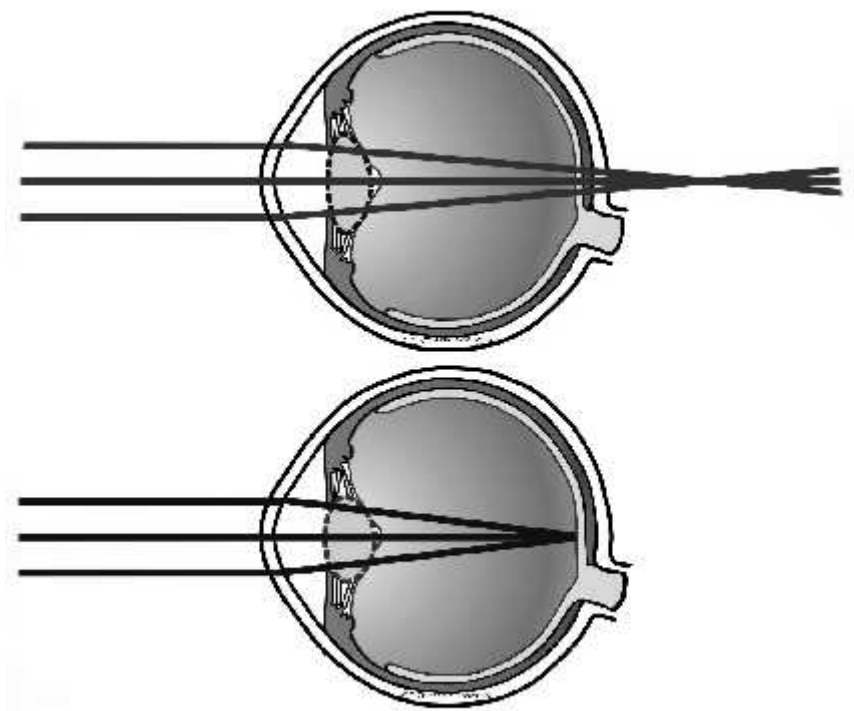


Abb. 3: Bei der Hyperopie fokussieren die aus dem Unendlichen in das nicht akkommodierende Auge eintreffenden Strahlen hinter der retinalen Ebene (oben). Man unterscheidet eine Achsenhyperopie, wobei das Auge im Verhältnis zu seiner Brechkraft zu kurz ist, sowie die Brechungshyperopie mit einer im Verhältnis zur axialen Augenlänge ungenügenden Brechkraft der Linse. Wenn die Akkommodationsbreite noch gut ist (unten), d.h. v. a. im jugendlichen Alter, kann die Akkommodation (Linsenverformung mit rotgestrichelter Linie dargestellt) die Hyperopie neutralisieren, was zu einer latenten Hyperopie führt. [Quelle: Krieglstein; Jonescu-Cuypers; Severin, Springer, 1998]

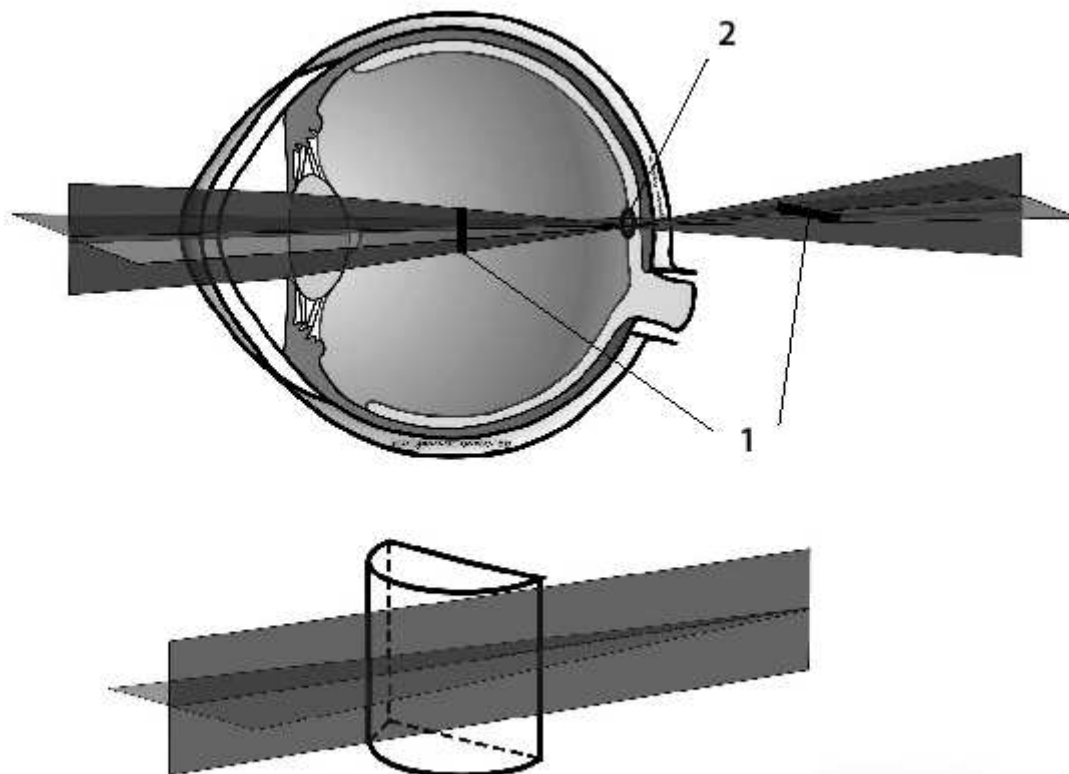


Abb. 4: Der Astigmatismus (Stabsichtigkeit) entsteht durch unterschiedliche Brechkraft zweier Krümmungsradien der Hornhaut (seltener der Linse). Hierbei werden, ausgehend von einem Punkt, zwei voneinander getrennte Bilder stabförmig abgebildet (= Brennlinien) (1), wobei beide nicht in der Makula fokussiert sind, mit einem dazwischen liegenden Kreis kleinster Verwirrung (2). Dies führt zu einer Sehstörung sowohl in der Nähe als auch in der Ferne, in der Objektabbildung besteht eine sog. Brennpunktlosigkeit. [Quelle: Krieglstein; Jonescu-Cuyppers; Severin, Springer, 1998]

Abb. 5a und 5b: 23-jährige Patientin mit Sehschärfe vor der OP *rechts* 0,3 (entspricht 30%), mit Korrektur von $+4,0 -3,25 \text{ A } 11^\circ = 1,0$ (entspricht 100%) und *links* 0,3, mit Korrektur von $+3,75 -3,75 \text{ A } 194^\circ = 1,6$ (entspricht 160%). Nach der Operation betragen die Werte *rechts* 0,8 (entspricht 80%) ohne Brille, mit Korrektur von $+0,25 -1,5 \text{ A } 164^\circ = 1,0$ (entspricht 100%) und *links* 1,25 (entspricht 125%), mit Korrektur von $+0,25 -1,0 \text{ A } 176^\circ = 1,6$ (entspricht 160%).